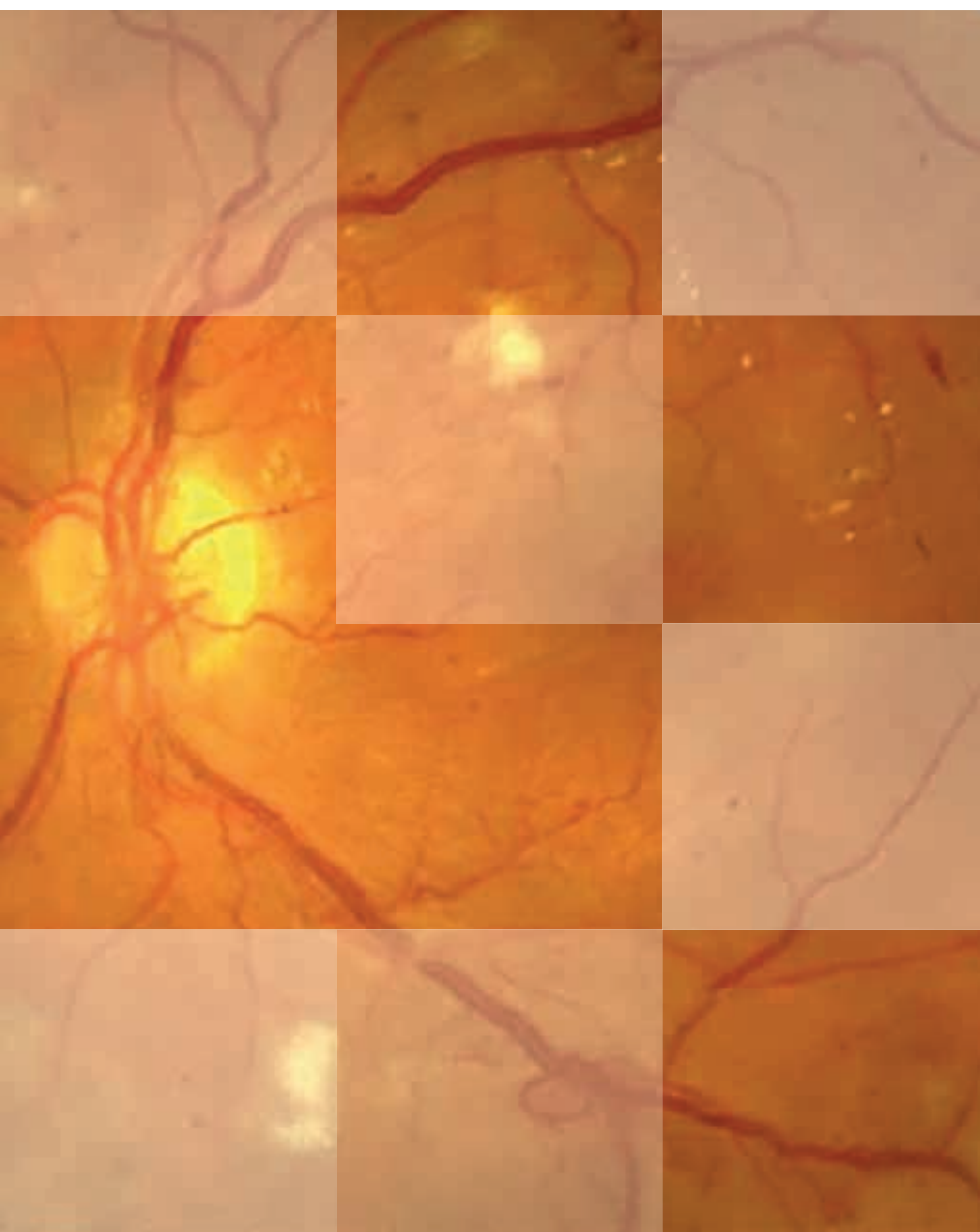



S U P L E M E N T O E X T R A O R D I N A R I O

Diabetes práctica

Actualización y habilidades en Atención Primaria



Prevención y tratamiento de la retinopatía diabética en Atención Primaria

Basado en la *Guía de
prevención y tratamiento
de las complicaciones de
la retinopatía diabética*

Coordinadores:

Pere Romero Aroca
Joan Barrot de la Puente
Josep Franch Nadal
Xavier Mundet Tudurí



SUPLEMENTO EXTRAORDINARIO Diabetes práctica

Actualización y habilidades en Atención Primaria



Editores de la revista:

Pere Romero Aroca
Joan Barrot de la Puente
Josep Franch Nadal
Xavier Mundet Tudurí

Secretarios de redacción:

Laura Romera Liébana
Josep Franch Nadal

Comité editorial:

Enrique Carretero Anibarro
Antonieta Vidal Tolosa
Xavier Mundet Tudurí

Web redGDPS:

www.redgdps.org



Avda. dels Vents, 9-13, esc. B, 2.º 1.ª
08917 Badalona
www.euromedice.net

Depósito legal: B-21312-2012
ISSN: 2013-9071

© 2019: De los autores.

© de la edición 2019: EUROMEDICE, Ediciones Médicas, S.L.
Reservados todos los derechos de la edición. Prohibida la reproducción total o parcial de este material, fotografías y tablas de los contenidos, ya sea mecánicamente, por fotocopia o cualquier otro sistema de reproducción sin autorización expresa del propietario del copyright.

El editor no acepta ninguna responsabilidad u obligación legal derivada de los errores u omisiones que puedan producirse con respecto a la exactitud de la información contenida en esta obra. Asimismo, se supone que el lector posee los conocimientos necesarios para interpretar la información aportada en este texto.

Como imagen general de la temática tratada en esta publicación, la ilustración de la portada muestra un asa venosa y un exudado algodonoso.

Los objetivos de la redGDPS son desarrollar y potenciar actividades formativas y de investigación que contribuyan a aumentar el conocimiento sobre la enfermedad y a mejorar la calidad de la atención a las personas con diabetes.

La redGDPS no promueve ninguna actividad que pueda inducir a la prescripción de fármacos, uso de sistemas de determinación de glucosa o productos dietéticos. En caso de detectarse esta situación, rogamos nos lo comunique al e-mail redaccion@redgedaps.org

SUMARIO:

Preámbulo	2
Pere Romero Aroca, Joan Barrot de la Puente	
Descripción de la retinopatía diabética. Clasificación	3
Maribel López Gálvez, Alicia Pareja Ríos	
Descripción del edema macular diabético	9
Alicia Pareja Ríos, Maribel López Gálvez	
Descripción de las complicaciones de la retinopatía diabética: hemorragia vítrea, glaucoma neovascular y desprendimiento de retina traccional	12
Pere Romero Aroca	
Cribado de la retinopatía diabética. Técnica. ¿Quién debe hacer el cribado? Importancia del médico de familia en el cribado	16
Joan Barrot de la Puente	
Control de la retinopatía diabética leve. Cómo manejar al paciente que la presenta. Frecuencia del cribado. Control metabólico del paciente	18
Alicia Pareja Ríos, Maribel López Gálvez	
Importancia del control de la glucemia, la presión arterial y los lípidos en el paciente con retinopatía diabética	21
Josep Franch Nadal	
Importancia del control metabólico, glucemia, lípidos y, sobre todo, control renal en el paciente con edema macular diabético	23
Joan Barrot de la Puente	

Preámbulo

Pere Romero Aroca

Servicio de Oftalmología. Hospital Universitario Sant Joan. Reus (Tarragona)

Joan Barrot de la Puente

Médico de familia. Centro de Atención Primaria Jordi Nadal. Salt (Girona)

La RD sigue siendo la primera causa de ceguera entre la población adulta joven, en la franja de edad entre los 40 y 60 años. La ceguera viene dada por las complicaciones de esta, en forma de EMD, isquemia del área macular y RD en su forma proliferativa. Pero además los pacientes con RD presentan una serie de complicaciones que son poco conocidas por los médicos de familia; así, es frecuente que durante la vida del paciente diabético este sufra hemorragias en el vítreo, que van a producirle pérdida de visión durante el período en que esta esté presente. Igualmente, el desarrollo de una RDNP grave va a ocasionar extensas áreas de isquemia retiniana que, si afectan al área macular, producirán pérdida de visión actualmente irreversible. Estas mismas áreas de isquemia localizadas en la periferia más extrema de la retina inducirán la formación de neovasos en el iris, los cuales van a cerrar el ángulo camerular con el subsiguiente aumento de presión intraocular y la aparición del denominado glaucoma neovascular.

La misma formación de neovasos, pero en la papila o las arcadas vasculares, dará lugar a la RDP, la cual puede ocasio-

nar desprendimiento de retina de tipo traccional, ya que los neovasos se acompañan de tejido fibrogial de soporte que, al contraerse, traccionan de la retina separándola del epitelio pigmentario de la retina.

Como podemos observar, múltiples son las complicaciones que se van a producir a lo largo de la vida del paciente diabético afectado de RD, sobre todo en sus formas más avanzadas. Es, pues, importante que el médico de familia conozca cuáles son las complicaciones, y sobre todo que sepa cómo actuar en cada una de ellas desde su posición de médico que ha de controlar metabólicamente al paciente, y que además va a ser al médico al que, por la facilidad de acceso, van a dirigirse muchas de las preguntas que el paciente no formulará al especialista en oftalmología cuando lo tenga delante.

Por tanto, el objetivo del presente documento es describir las complicaciones de la RD, cómo se pueden prevenir, solucionar y qué actitud debe tomar el médico de familia en cada una de ellas.

ABREVIATURAS

AAO: American Academy of Ophthalmology.

ADA: American Diabetes Association.

ADVANCE: Action in Diabetes and Vascular disease: Preterax and Diamicon-MR Controlled Evaluation.

CNM: cámara no midriática.

DCCT: The Diabetes Control and Complications Trial.

DM: diabetes mellitus.

DM1: diabetes mellitus tipo 1.

DM2: diabetes mellitus tipo 2.

EDIC: Epidemiology of Diabetes Interventions and Complications.

EM: edema macular.

EMCS: edema macular clínicamente significativo.

EMD: edema macular diabético.

ETDRS: Early Treatment Diabetic Retinopathy Study.

EUROCONDOR: European Consortium for the Early Treatment of Diabetic Retinopathy.

FIELD: Fenofibrate Intervention and Event Lowering in Diabetes.

HbA_{1c}: hemoglobina glucosilada.

HTA: hipertensión arterial.

PFC: panfotocoagulación.

RD: retinopatía diabética.

RDNP: retinopatía diabética no proliferativa.

RDP: retinopatía diabética proliferativa.

TOC: tomografía de coherencia óptica.

UKPDS: United Kingdom Prospective Diabetes Study.

VEGF: factor de crecimiento vascular endotelial.

WESDR: The Wisconsin Epidemiologic Study of Diabetic Retinopathy.

Descripción de la retinopatía diabética. Clasificación

Maribel López Gálvez

Servicio de Oftalmología. Hospital Clínico. Valladolid

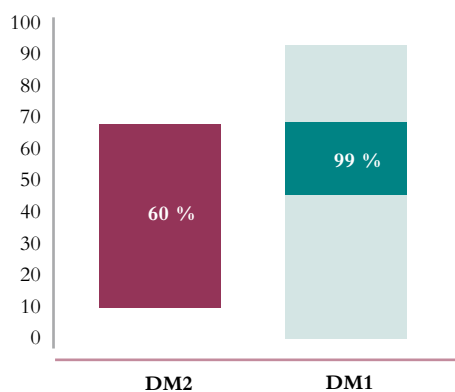
Alicia Pareja Ríos

Servicio de Oftalmología. Hospital Universitario de Canarias. Tenerife

¿QUÉ ES LA RETINOPATÍA DIABÉTICA?

De todas las complicaciones que la DM puede ocasionar en el ojo, la RD es la que con mayor frecuencia conduce a la ceguera (80 %)¹. Se trata de una afectación del sistema microvascular de la retina que se produce en mayor o menor grado en todos los pacientes diabéticos a lo largo de la evolución de la enfermedad (figura 1) y que se pone de manifiesto con la aparición de una serie de lesiones en el fondo de ojo de cuya identificación depende el diagnóstico.

Figura 1. Fisiopatología RD y duración de la enfermedad: a mayor tiempo de evolución de la DM, mayor prevalencia de RD.



¿POR QUÉ SE PRODUCE LA RETINOPATÍA DIABÉTICA?

Los mecanismos patogénicos exactos implicados en el desarrollo de la RD no se conocen del todo. Actualmente se admite que las distintas lesiones que aparecen en el fondo de ojo son la consecuencia final de las alteraciones metabólicas que se originan como respuesta a la existencia de una hiperglucemia crónica mantenida y a los cambios bioquímicos, fisiológicos, hematológicos, endocrinológicos y anatómicos que de ella se derivan².

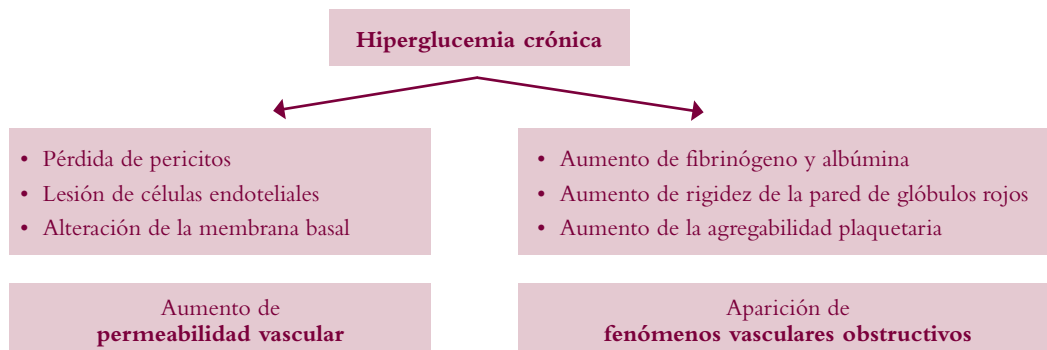
Es un proceso de desarrollo lento en las fases iniciales. Se necesita un período mínimo de cinco a diez años de hiperglucemia mantenida para que comiencen a manifestarse las lesiones microangiopáticas. Además, en su progresión influyen determinados factores de riesgo, entre los cuales destaca por su importancia el grado de control metabólico. El DCCT³ y el UKPDS⁴ demostraron que existe una correlación muy evidente entre el grado de control metabólico y el desarrollo y la progresión de las lesiones oculares en la DM.

Por qué ante una situación de hiperglucemia crónica se lesionan los pequeños vasos de la retina es todavía una incógnita que se va despejando poco a poco. Tradicionalmente, se ha considerado que la existencia de unos niveles elevados y mantenidos de glucemia desencadena una serie de alteraciones bioquímicas cuya consecuencia es el acúmulo, en los distintos tejidos, de polioles, radicales libres y productos de la glucación avanzada que inducen el aumento de la síntesis de diacilglicerol, la activación de la proteincinasa C⁵⁻⁸ y el aumento de la síntesis y liberación del VEGF. La aparición de estas alteraciones metabólicas tiene como consecuencia que se genera un daño estructural (figura 2).

El daño de las células del endotelio vascular, con alteraciones de la membrana basal capilar y con la pérdida de pericitos, parece que es uno de los factores más importantes en el desarrollo de la enfermedad, al ocasionar la rotura de la barrera hematorretiniana interna, con aumento de la permeabilidad⁹. Se producen también una serie de cambios que conllevan, como consecuencia de la hipoxia, la activación de ciertos receptores y la liberación de mediadores como el VEGF¹⁰. EL VEGF estimula la formación de neovasos la permeabilidad de los vasos, contribuyendo al edema.

Por otro lado, es importante señalar que, en la actualidad y gracias a los avances experimentados en el conocimiento de la patogenia de esta enfermedad, se sabe que la RD no se reduce al daño microvascular. Cada vez son más los estudios que sugieren que la neurodegeneración es un

Figura 2. RD: alteraciones estructurales.



evento precoz en el desarrollo de la RD y que puede incluso preceder al daño vascular anteriormente descrito. Se ha detectado un aumento de glutamato, del estrés oxidativo y una sobreexpresión del sistema renina-angiotensina, y se ha visto que muchas de las alteraciones inducidas por la DM pueden contribuir a que se produzca una degeneración neuronal en la DM. Si de verdad este daño neuronal precede al daño vascular o sucede de manera simultánea afectando a la denominada unidad neurovascular, está siendo objeto de numerosas investigaciones que, sin duda, contribuirán a esclarecer por qué se produce esta enfermedad y abrirán nuevas dianas terapéuticas¹¹.

¿CÓMO SE CLASIFICA LA RETINOPATÍA DIABÉTICA?

Desde un punto de vista clínico, la RD evoluciona en dos fases bien diferenciadas: una menos agresiva de aumento de la permeabilidad y otra más grave de proliferación vascular dominada por la isquemia. Cada una ellas se caracteriza por la aparición en el fondo de ojo de una serie de cambios que son los que definen y condicionan la gravedad de la RD y del EM y que permiten establecer una clasificación de dicha enfermedad.

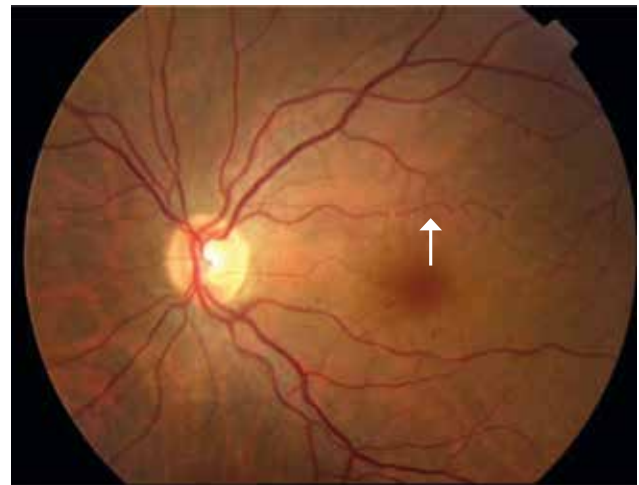
Lesiones asociadas a la ruptura de la barrera hematorretiniana

Microaneurismas (figura 3)

Los microaneurismas son dilataciones saculares de la pared de los vasos (más frecuentemente capilares venosos) con un tamaño variable que oscila entre 15 y 50 micras y que aparecen en el fondo de ojo como puntos rojos in-

trarretinianos¹². Estas dilataciones se originan como consecuencia de la pérdida de pericitos y del engrosamiento de la membrana basal y de la proliferación de las células endoteliales. Representan la primera lesión detectable mediante oftalmoscopia y suelen aparecer inicialmente en el polo posterior.

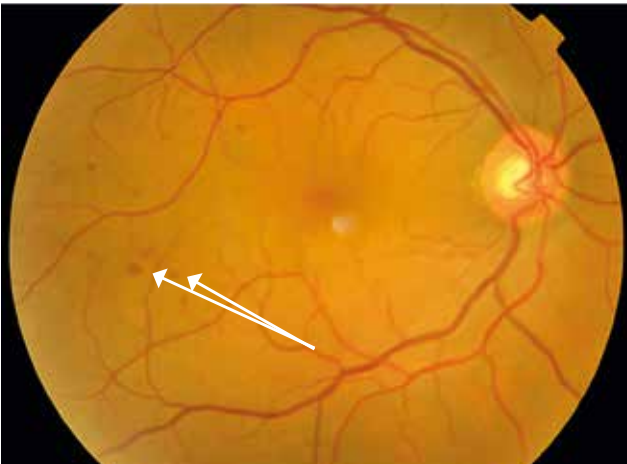
Figura 3. Microaneurismas.



Hemorragias (figura 4)

Se producen como consecuencia de la alteración de la permeabilidad vascular de los capilares o vénulas, o bien por la ruptura de microaneurismas. Aparecen en el fondo de ojo como manchas rojas redondeadas de límites poco nítidos que adoptan una morfología variable dependiendo de la profundidad a la que se sitúen. Su tamaño es variable y a veces es difícil distinguirlas de los microaneurismas. Las hemorragias generalmente superan las 125 micras.

Figura 4. Las hemorragias adoptan una morfología variable.

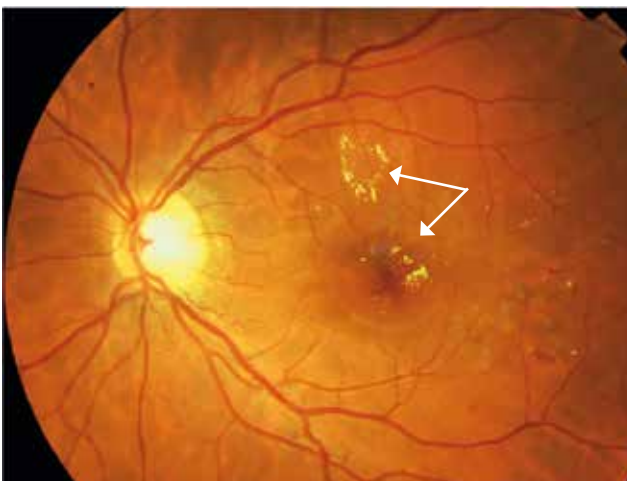


El número de hemorragias y su extensión tienen valor pronóstico. Cuando se produce una confluencia de varias hemorragias es importante descartar la existencia de una hipoxia retiniana subyacente.

Exudados duros (figura 5)

Surgen como lesiones amarillentas de bordes bien definidos y morfología variable, generalmente asociadas a microaneurismas o microhemorragias. Tienen predilección por el polo posterior y, a veces, adoptan una disposición circinada. Tienden a aumentar con el tiempo y a modificar su morfología, y se corresponden con depósitos extracelulares de lípidos y lipoproteínas que se producen como consecuencia del aumento de la permeabilidad vascular.

Figura 5. Exudados lipídicos.



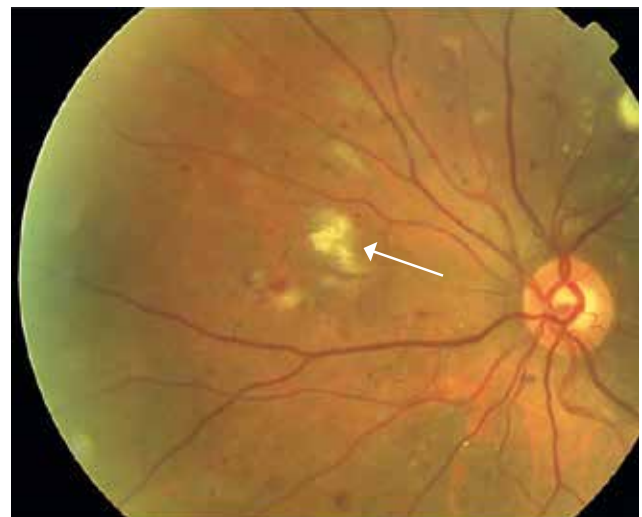
Lesiones asociadas a la aparición de fenómenos vasculares obstructivos

Exudados algodonosos (figura 6)

Aunque inicialmente descritos como exudados, son en realidad microinfartos localizados en la capa de fibras nerviosas, y representan el acúmulo, en la retina interna, de detritus de flujo axoplásmico.

Aparecen en el fondo de ojo como lesiones blancas, ovoides y de límites borrosos con un tamaño que oscila entre las 300 y las 700 micras. Su vida media es corta y desaparecen espontáneamente en unos meses.

Figura 6. Exudados algodonosos.



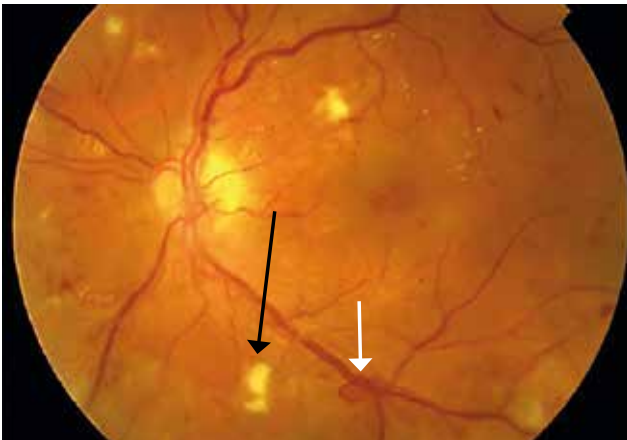Anomalías vasculares (figura 7)

La presencia de anomalías vasculares retinianas o intraretinianas constituye un indicador muy fiable de progresión de la hipoxia retiniana y de la presencia de áreas de isquemia. Además, traduce un riesgo de posible evolución inminente de la RD hacia formas proliferantes.

Las más frecuentes son las de tipo venoso, y pueden ser muy variadas:

- Dilatación.
- Arrosariamiento.
- Duplicación.
- Asas vasculares.
- Envainamiento.
- Exudados perivenosos.

Figura 7. Asa venosa (flecha blanca), exudado algodonoso (flecha negra).



Anomalías vasculares intrarretinianas

Las anomalías vasculares intrarretinianas son colaterales que aparecen tras la oclusión vascular. En realidad son cortocircuitos entre las arteriolas retinianas y las vénulas que tienen una función compensadora.

Neovascularización (figuras 8 y 9)

La neovascularización representa el signo clave del agravamiento de la enfermedad. Se trata de vasos anómalos que surgen para compensar la isquemia generalizada que se produce en la retina diabética en las fases avanzadas. Esta neovascularización se acompaña de tejido fibrogliar que, al contraerse, producirá desprendimiento traccional de la retina adyacente.

Figura 8. Neovasos.

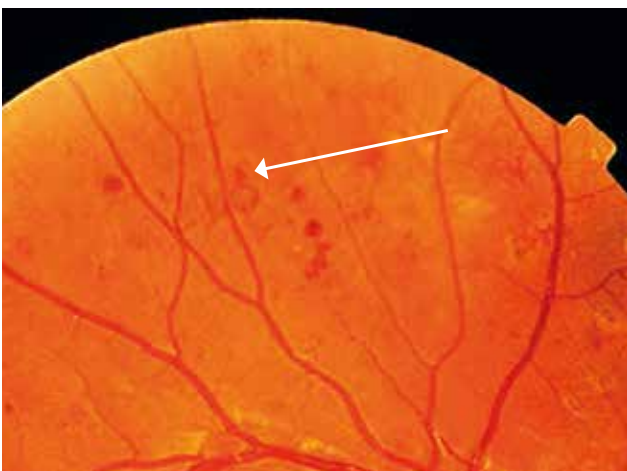
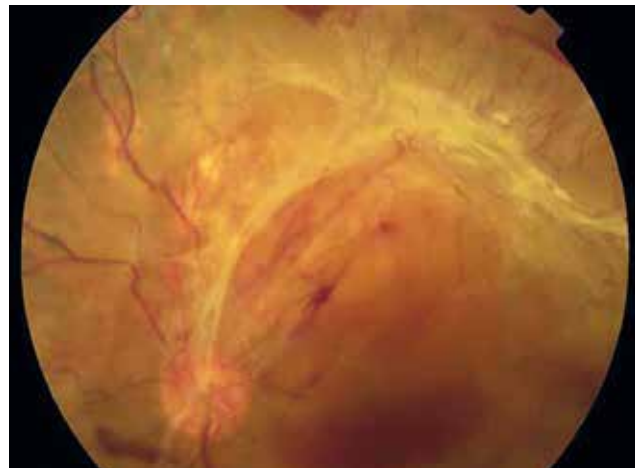

Figura 9. Desprendimiento traccional de retina.



CLASIFICACIÓN DE LA RETINOPATÍA DIABÉTICA

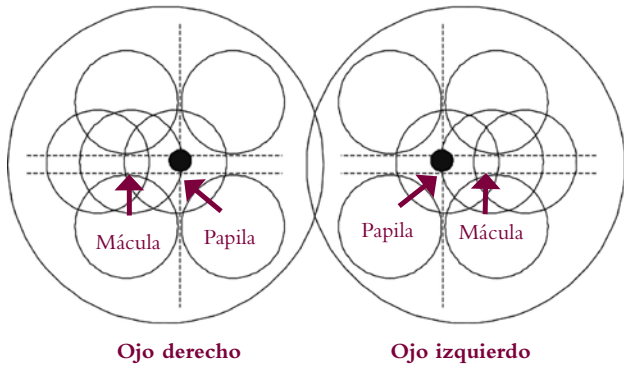
Reconocer estos signos en el fondo de ojo es fundamental para poder clasificar la RD y establecer el grado de gravedad. Clásicamente, se ha dividido la RD en RDNP, cuando predominan los trastornos asociados a la alteración de la permeabilidad, y RDP, cuando ya se ponen de manifiesto los neovasos.

Existen varias clasificaciones que distinguen en cada una de estas formas distintos estadios de gravedad, pero las más utilizadas son, sin duda, la del ETDRS y la escala de gravedad de la RD y el EM.

La clasificación del ETDRS¹³ ha sido y es la más utilizada en investigación clínica, y se basa en la identificación de las lesiones que aparecen en los siete campos fotográficos de la retina, representados en la figura 10.

En esta clasificación las lesiones oftalmoscópicas se gradúan comparándolas con las fotografías estándares utilizadas en el ETDRS. Se considera que no existe RD (nivel 10) cuando no se detecta ninguna lesión en el fondo de ojo. Cuando se aprecian algunas lesiones, como microaneurismas o hemorragias, se trata de una RDNP leve (niveles 20 a 34). La RDNP moderada (niveles 35 a 46) viene definida por la presencia de hemorragias o microaneurismas mayores que los de la fotografía estándar 2A y exudados blandos o anomalías venosas. Cuando aparecen hemorragias o microaneurismas en los cuatro cuadrantes, anomalías venosas en al menos dos cuadrantes o anomalías vasculares intrarretinianas en al menos un cuadrante, se considera que existe una RDNP grave (regla 4:2:1; niveles 47 a 52), y si coinciden

Figura 10. Campos de la retina para establecer el estadiaje de la RD (esquema original: <http://eyephoto.opth.wisc.edu/index.html>).



dos de estos tres hallazgos se trata de una RDNP muy grave (niveles 53 a 60). La RDP (niveles 61 a 85) se caracteriza por la presencia de neovasos.

Se considera que existe una RDP «de alto riesgo» cuando concurren alguna de estas tres circunstancias: neovasos en la papila que ocupan entre un tercio y una cuarta parte del área de la papila, neovasos en la papila y hemorragia vítrea o prerretiniana, o bien neovasos extrapapilares de más de la mitad del tamaño de la papila y hemorragia vítrea o prerretiniana.

En un intento de conseguir un medio de comunicación para todos, un grupo de expertos (Global Diabetic Retinopathy

Task Force) propuso en el año 2002 una nueva clasificación para la RD de más fácil manejo, que es la escala clínica internacional de gravedad de la RD (tabla 1) y del EMD, que ha sido asumida por la AAO y que puede verse en su web (www.aaopt.org).

Esta nueva clasificación está basada en los resultados del ETDRS y, por lo tanto, se apoya en la evidencia científica. No pretende desplazar a la clasificación original, sino tan solo proporcionar una base de manejo sencillo y adecuado a la práctica clínica. No obstante, habrá que esperar un tiempo para ver si realmente sirve para su objetivo y es aceptada por la mayoría de los oftalmólogos antes de verificar su utilidad^{14,15}.

Tabla 1. Escala clínica internacional de gravedad de la RD.

Interpretación del ITB	Hallazgos en la oftalmoscopia bajo midriasis
Sin retinopatía aparente	• Sin anomalías
RDNP leve	• Solo microaneurismas
RDNP moderada	• Más que microaneurismas, pero menos que los hallazgos de la grave
RDNP grave	• Más de 20 hemorragias en cada cuadrante • Irregularidades venosas en dos cuadrantes o anomalías vasculares en uno • No se evidencian signos de RDP
RDP	• Uno o más de los siguientes: neovasos, hemorragia vítrea o prerretiniana

BIBLIOGRAFÍA

1. Klein R, Klein BE, Moss SE, Davis MD, DeMets DL. The Wisconsin epidemiologic study of diabetic retinopathy. III. Prevalence and risk of diabetic retinopathy when age at diagnosis is 30 or more years. *Arch Ophthalmol* 1984;102:527-32.
2. Scott IU, Flynn HF, Smiddy W. Diabetes and ocular disease: past, present, and future therapies. *Ophthalmology Monographs* 14. 2nd ed. New York: The Foundation of the American Academy of Ophthalmology, Oxford University Press; 2010.
3. The Diabetes Control and Complications Trial Research Group. The effect of intensive treatment of diabetes on the development and progression of long-term complications in insulin-dependent diabetes mellitus. *N Engl J Med* 1993;329:977-86.
4. UK Prospective Diabetes Study (UKPDS) Group. Intensive blood-glucose control with sulphonylureas or insulin compared with conventional treatment and risk of complications in patients with type 2 diabetes (UKPDS 33). *Lancet* 1998;352:837-53.
5. Brownlee M. The pathobiology of diabetic complications: a unifying mechanism. *Diabetes* 2005;54(6):1615-25.
6. Friedman EA. Advanced glycosylated end products and hyperglycemia in the pathogenesis of diabetic complications. *Diabetes Care* 1999;22(Suppl 2):S65-71.
7. Giuliano D, Ceriello A, Paolisso G. Oxidative stress and diabetic vascular complications. *Diabetes Care* 1996;19:257-67.
8. Aiello LP. The potential role of PKC beta in diabetic retinopathy and macular edema. *Surv Ophthalmol* 2002;47(Suppl 2):S263-9.

9. Klaassen I, Van Noorden CJ, Schlingemann RO. Molecular basis of the inner blood-retinal barrier and its breakdown in diabetic macular edema and other pathological condition. *Prog Retin Eye Res* 2013;34:19-48.
10. Qaum T, Xu Q, Jousen AM, Clemens MW, Qin W, Miyamoto K, et al. VEGF-initiated blood-retinal barrier breakdown in early diabetes. *Invest Ophthalmol Vis Sci* 2001;42(10):2408-13.
11. Simo R. Hot topics: new insights in the pathogenesis and treatment of diabetic retinopathy. *Curr Med Chem* 2013;20(26):3187-8.
12. Yanoff M. Diabetic retinopathy. *New Engl J Med* 1966;274(24):1344-9.
13. Grading diabetic retinopathy from stereoscopic color fundus photographs—an extension of the modified Airlie House classification. ETDRS report number 10. Early Treatment Diabetic Retinopathy Study Research Group. *Ophthalmology* 1991;98(Suppl 5):S786-806.
14. Moss SE, Meuer SM, Klein R, Hubbard LD, Brothers RJ, Klein B. Are seven standard photographic fields necessary for classification of diabetic retinopathy? *Invest Ophthalmol Vis Sci* 1989;30:823-8.
15. Wilkinson CP, Ferris FL 3rd, Klein RE, Lee PP, Agardh CD, Davis M, et al. Proposed international clinical diabetic retinopathy and diabetic macular edema disease severity scales. *Ophthalmology* 2003;110:1677-82.

Descripción del edema macular diabético

Alicia Pareja Ríos

Servicio de Oftalmología. Hospital Universitario de Canarias. Tenerife

Maribel López Gálvez

Servicio de Oftalmología. Hospital Clínico. Valladolid

El EMD es una manifestación avanzada de la RD y la causa más frecuente de discapacidad visual en los pacientes diabéticos. Pues bien, se estima que en la actualidad hay más de 21 millones de diabéticos con EMD¹.

Se trata de un engrosamiento de la retina por acúmulo de líquido en el área macular. La base patogénica del EM se concreta en la ruptura de las barreras hematorretinianas: la interna, formada por el endotelio o de los capilares retinianos y por las células gliales (astrocitos y células de Müller), y la externa, integrada por el epitelio pigmentario retiniano y la membrana de Bruch.

Otros factores implicados en la génesis del EM son la hipoxia retiniana, la síntesis de determinados mediadores que aumentan la permeabilidad vascular (VEGF, interleucina 6, angiotensina II, etc.) y las tracciones vitreomaculares.

La clínica del EM es muy variada y depende en gran parte de su localización. Cuando hay afectación central, disminuye la agudeza visual.

Si se trata de un EM localizado y extrafoveal, puede cursar de forma asintomática. En el caso de que el EM afecte al centro de la fovea, la afectación de la agudeza visual será mayor o menor en función del espesor retiniano central y del tiempo de evolución del proceso.

Además, los pacientes tienen alterada la sensibilidad al contraste y la visión de los colores, con modificación en la percepción del eje azul-amarillo y en la adaptación a la oscuridad. Todo ello explica por qué los pacientes con EMD con afectación central tienen dificultades en la lectura, a la hora de realizar trabajos de precisión e incluso para desenvolverse en situaciones de iluminación escasa.

CLASIFICACIÓN

Su clasificación es importante para establecer la actitud terapéutica. La clasificación clínica clásica distingue el EM

según sea focal o difuso². El EM focal se caracteriza por la existencia de un área de engrosamiento en el polo posterior bien definida, mientras que el EM difuso es aquel que se caracteriza por un engrosamiento extenso con gran hiperpermeabilidad por ruptura generalizada de la barrera hematorretiniana.

Son dos las clasificaciones clínicas más usadas: la propuesta por el ETDRS y la escala clínica internacional de gravedad del EM (figura 1 y tabla 1).

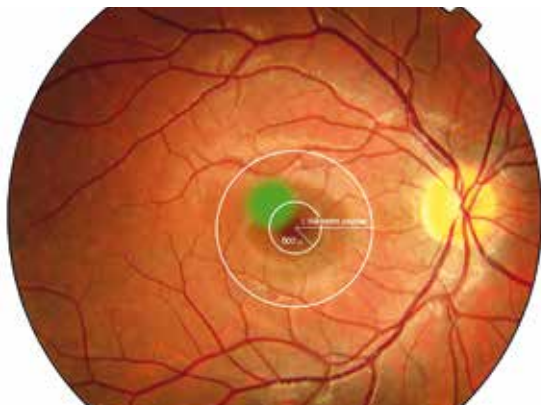
El ETDRS clasifica el EM en función de que sea o no clínicamente significativo. El EMCS es aquel que cumple alguno de estos tres criterios³:

- Engrosamiento de la retina (constatado por la exploración clínica) dentro de las 500 μ del centro de la mácula.
- Exudados duros (con engrosamiento retiniano adyacente) a 500 μ o menos del centro de la mácula.
- Área de engrosamiento retiniano de un diámetro papilar o mayor, con alguna parte de esta dentro del área comprendida por un diámetro de disco medido desde el centro de la mácula.

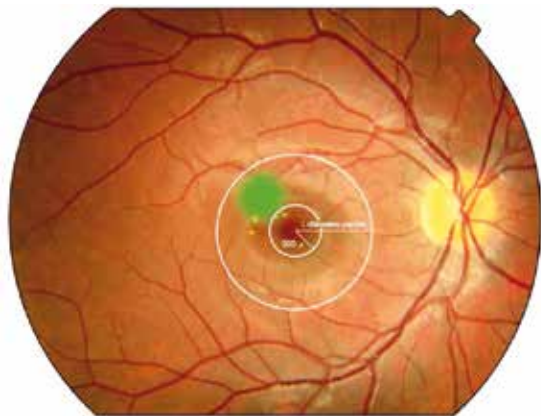
La necesidad de la valoración angiográfica y, por tanto, su clasificación (tabla 2) ha sido puesta en duda por numerosos autores en los últimos años, pero no solo aporta información relevante para la elección del tratamiento, sino que además añade valor pronóstico (informa de la presencia o no de isquemia macular).

La clasificación tomográfica aún no está establecida, debido, entre otras causas, a las constantes mejoras en el aparato⁴⁻⁸. Actualmente, según la morfología de la mácula por TOC, el EMD se clasifica en espongiiforme, quístico y con desprendimiento del neuroepitelio. Por otro lado, se valora la existencia o no de tracción. La presencia en la TOC de una hialoides engrosada, hiperreflectiva y tensa sugiere la presencia de un EMD traccional. También se debe valorar en la TOC la extensión del EMD.

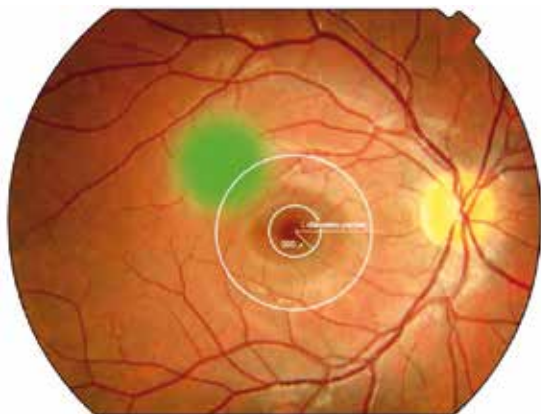
Figura 1. Clasificación del EM (ETDRS).



Engrosamiento retiniano dentro de 500 μ del centro.



Exudados duros dentro de 500 μ del centro si se asocia a un engrosamiento de retina adyacente.



Un área de engrosamiento retiniano del tamaño de al menos 1 área del disco, parte de la cual está a menos de 1 diámetro de disco del centro.

Tabla 1. Clasificación clínica internacional de gravedad del EMD (International Clinical Diabetic Macular Edema Disease Severity Scale).

Nivel de gravedad del EMD	Hallazgos de la oftalmoscopia bajo midriasis
EM aparentemente ausente	<ul style="list-style-type: none"> No hay engrosamiento de retina ni exudados en el polo posterior
EM aparentemente presente	<ul style="list-style-type: none"> Aparente engrosamiento de la retina o exudados duros en el polo posterior
EM presente	<ul style="list-style-type: none"> Leve: engrosamiento de la retina o exudados duros en el polo posterior, pero alejados del centro de la retina Moderado: engrosamiento de la retina o exudados duros en el polo posterior cercanos al centro de la mácula sin afectación del centro Grave: engrosamiento de la retina o exudados duros en el polo posterior con afectación de la mácula

Tabla 2. Clasificación angiográfica del EM.

EM focal-multifocal	Área bien definida de difusión procedente de microaneurismas individuales o asociados. Más del 67 % del área se asocia a microaneurismas
EM difuso	Hiperfluorescencia de difusión tardía ≥ 2 diámetros de disco con afectación foveal, de la cual menos del 33 % está asociado a microaneurisma. Hay un aumento de permeabilidad de toda la red capilar perifoveal
EM isquémico	EM con cierre de capilares perifoveales con aumento de la zona avascular foveal (zona avascular foveal $\geq 1000 \mu$). Área de no perfusión dentro de 1 diámetro del disco del centro de la fóvea con rotura del anillo capilar perifoveolar en el borde de la zona avascular foveal
EM mixto	Combinación de algunos de los anteriores

Todas las características descritas son importantes para decidir el tipo de tratamiento que se va a elegir en un paciente concreto y que se describirá en el capítulo dedicado a ello.

BIBLIOGRAFÍA

1. Yau JW, Rogers SL, Kawasaki R, Lamoureaux EL, Kowalski JW, Bek T, et al.; Meta-Analysis for Eye Disease (META-EYE) Study Group. Global prevalence and major risk factors of diabetic retinopathy. *Diabetes Care* 2012;35:556-64.
2. Browning DJ, Altaweel MM, Bressler NM, Bressler SB, Scott IU; Diabetic Retinopathy Clinical Research Network. Diabetic macular edema: what is focal and what is diffuse. *Am J Ophthalmol* 2008;146(5):649-55.
3. Grading diabetic retinopathy from stereoscopic color fundus photographs--an extension of the modified Airlie House classification. ETDRS report number 10. Early Treatment Diabetic Retinopathy Study Research Group. *Ophthalmology* 1991;98(Suppl 5):s786-806.
4. Panozzo G, Parolini B, Gusson E, Mercanti A, Pinackatt S, Bertoldo G, et al. Diabetic macular edema: an OCT-based classification. *Semin Ophthalmol* 2004;19(1-2):13-20.
5. Kim BY, Smith SD, Kaiser PK. Optical coherence tomographic patterns of diabetic macular edema. *Am J Ophthalmol* 2006;142(3):405-12.
6. Koleva-Georgieva DN, Sivkova NP. Types of diabetic macular edema assessed by optical coherence tomography. *Folia Med (Plovdiv)* 2008;50(3):30-8.
7. Kothari AR, Raman RP, Sharma T, Gupta M, Laxmi G. Is there a correlation between structural alterations and retinal sensitivity in morphological patterns of diabetic macular edema? *Indian J Ophthalmol* 2013;61(5):230-2.
8. Dolz-Marco R, Abreu-González R, Alonso-Plasencia M, Gallego-Pinazo R. Treatment decisions in diabetic macular edema based on optical coherence tomography retinal thickness map: LET classification. *Graefes Arch Clin Exp Ophthalmol* 2014;252(10):1687-8.

Descripción de las complicaciones de la retinopatía diabética: hemorragia vítrea, glaucoma neovascular y desprendimiento de retina traccional

Pere Romero Aroca

Servicio de Oftalmología. Hospital Universitario Sant Joan. Reus (Tarragona)

La RD es la forma de afectación microangiopática diabética de los vasos dependientes de la arteria central de la retina. Su evolución está relacionada con los niveles de glucemia y el tiempo de evolución de la DM, así como con la presencia de HTA y alteraciones en los niveles de los lípidos¹.

Su evolución natural conlleva la aparición de una serie de lesiones en el fondo de ojo, como son microaneurismas, hemorragias, exudados duros y alteraciones en los vasos en forma de tortuosidad vascular, arrosariamiento y formación de bucles venosos; asimismo, aparecen alteraciones derivadas de la oclusión arteriolar en forma de anomalías intravasculares retinianas y áreas de isquemia retiniana que podemos evidenciar si realizamos una angiografía fluoresceínica¹. El número de lesiones observadas en los cuatro cuadrantes en los que se divide el fondo de ojo nos va a clasificar la RD en diferentes grados de gravedad.

El tratamiento de la RD pasa por el buen control metabólico (de los niveles de glucemia y lípidos), control del estado renal y control de la presión arterial^{2,3}. En cuanto al tratamiento ocular de la RD, se basará en la fotocoagulación láser en los casos de RD grave o RDP y las inyecciones de medicamentos anti-VEGF en el caso de EMD^{4,5}.

Pero la RD puede también dar lugar a complicaciones oculares importantes que pueden conducir a la ceguera, como son:

- Hemorragia vítrea.
- Desprendimiento de la retina de tipo traccional.
- Glaucoma neovascular.

HEMORRAGIA VÍTREA

La aparición de hemorragias en el vítreo son frecuentes en el paciente diabético. Su origen puede estar en la retina, por formación de neovasos en la forma proliferativa de la

RD (neovasos que aparecen en la papila o en las arcadas vasculares y que, al ser frágiles, se rompen con facilidad al contraerse el tejido fibroso que los acompaña), o bien en los movimientos del vítreo. Igualmente, el mismo vítreo, al contraerse por aparecer degeneración secundaria a la edad, va a producir su desprendimiento de sus anclajes en la retina. Entre ellos, a la altura de las arcadas, están los vasos sanguíneos, vasos que, al estar afectados por la microangiopatía diabética, van a tener una mayor facilidad de rotura y sangrado masivo a la cavidad vítrea⁶.

Es común la aparición de hemorragias en la cavidad vítrea tras episodios de hipoglucemia. Estos se producen con frecuencia de forma nocturna, y el paciente se despierta con pérdida de visión por la presencia de hemorragia en el vítreo.

Una forma de hemorragia vítrea es la presencia de sangre entre la cara posterior del vítreo y la retina a la altura de la mácula; en este caso, se denomina hemorragia retrohialoidea (figura 1). Se puede observar siempre un nivel superior plano y otro inferior convexo, debido a la forma del acúmulo de sangre en la parte posterior del vítreo. Muchas veces se asocia la presencia de hemorragia en el vítreo y, a su vez, en el espacio retrohialoideo; en estos casos, podremos observar su presencia solo mediante ultrasonidos (figura 2).

La presencia de sangre en el vítreo suele reabsorberse con el paso de las semanas, pero, tal y como desarrollamos en el capítulo correspondiente, en muchos casos hemos de realizar su retirada de forma quirúrgica mediante vitrectomía. A este respecto cabe indicar que, aun en el caso de que se vea la retina a poco afectada por la RD o que se haya realizado una correcta fotocoagulación láser de esta, hemos de tener en cuenta que la sangre es tóxica para la misma retina, de manera que el contacto de la sangre con la retina es nocivo y, sobre todo en el caso de las hemorragias retrohialoideas, su retirada quirúrgica resulta una indicación de preferencia quirúrgica.

Figura 1. Paciente con hemorragia retrohialoidea (flechas blancas). Se aprecian los impactos de láser (flechas rojas).

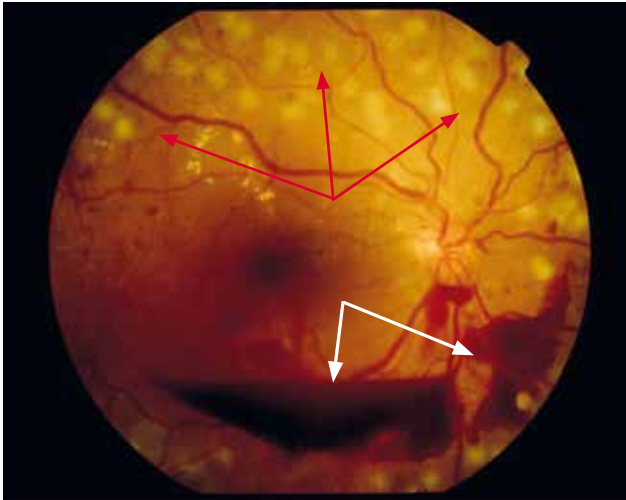
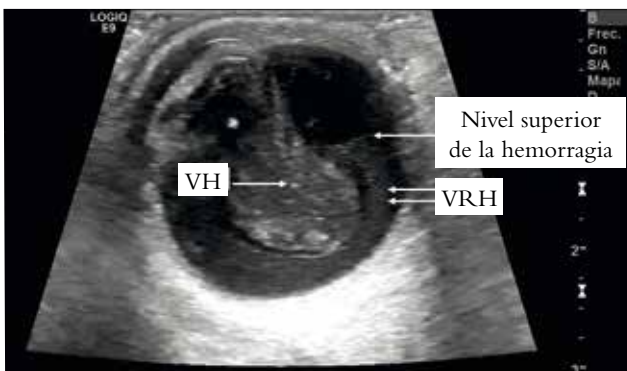


Figura 2. Ecografía ocular del paciente situado en posición sentada. La parte superior de la ecografía corresponde a las 12 horas del ojo. Observamos: VH y VRH (la ecografía nos permite ver el nivel superior plano de esta). VH: hemorragia en la cavidad vítrea; VRH: hemorragia en el espacio retrohialoideo.



¿Qué tiene que conocer el médico de familia de esta complicación?

El primer paso es detectar que ha sucedido la hemorragia vítrea. El médico de familia puede sospecharla ante un paciente que refiere pérdida de visión brusca en forma de una sombra que se mueve o muchas moscas (muchas más de las habituales, que puede describir como una tela de araña). Ante este cuadro, la agudeza visual subjetiva obtenida mediante la comparación de la visión de un ojo con el otro puede ayudar al médico a sospechar el diagnóstico. Si además dispone de oftalmoscopio directo, observará que el reflejo

rojo de fondo puede estar ausente, y no va a poder enfocar ningún vaso o estructura retiniana.

Frente a este cuadro clínico se ha de derivar al paciente a Oftalmología de forma urgente, donde se diagnosticará y decidirá el tratamiento que se debe aplicar.

Por su parte, el médico de familia ha de intentar controlar metabólicamente al paciente evitando la aparición de hipoglucemias, que, como hemos dicho, son causa de hemorragia en el vítreo, además de controlar la presión arterial de dicho paciente^{7,8}.

DESPRENDIMIENTO DE RETINA DE TIPO TRACCIONAL

En los pacientes que desarrollan RDP, el crecimiento de los neovasos se acompaña de tejido fibroglial, el cual les da soporte. Este tejido se forma en la misma zona donde se forman los neovasos, las arcadas vasculares y la papila. El tejido fibroglial tiene tendencia a contraerse con el paso de tiempo y, al hacerlo, dará lugar a la tracción de la retina, levantándola y provocando su desprendimiento. Dado su origen, a dicho desprendimiento lo denominamos traccional, debido a la tracción ejercida por el tejido fibroglial, como podemos observar en las figuras 3 y 4, en que la retina nasal inferior ha sufrido una tracción y genera un levantamiento en forma de bucle⁹.

Figura 3. Desprendimiento traccional de la retina. Se observa levantamiento de la retina nasal superior e inferior (flechas blancas) debido a tracción de esta por neovasos a la altura de la papila (flecha verde).

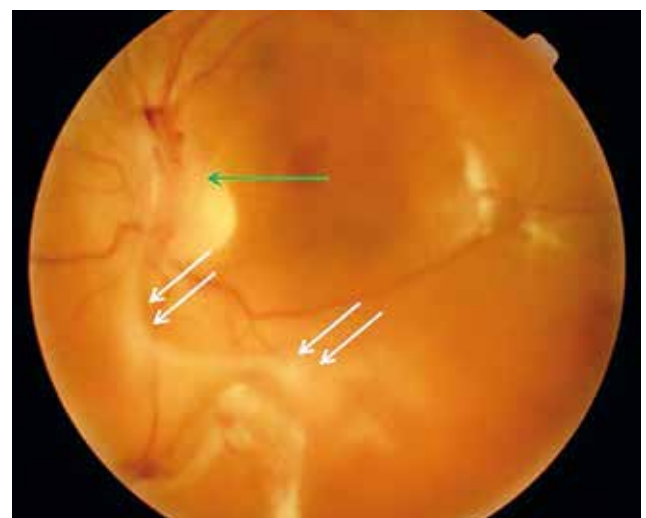
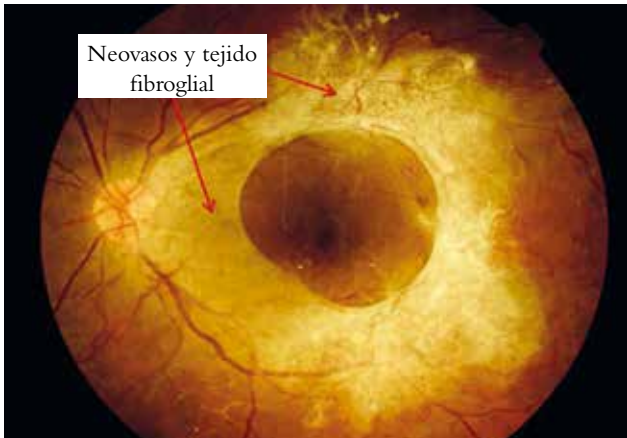


Figura 4. Proliferación fibrovascular en paciente con RDP (por suerte la mácula ha sido conservada).



¿Qué tiene que conocer el médico de familia de esta complicación?

El médico de familia debe conocer que este tipo de desprendimiento de retina es diferente al regmatógeno. No es lo mismo un desprendimiento traccional de la retina debido a tracción por el tejido fibrogliar que un desprendimiento de retina secundario a la formación de un desgarro o agujero en la retina por tracción producida por el vítreo. Son dos mecanismos distintos, y si el segundo avisa en forma de miodesopsias abundantes que aparecen en el momento de formarse el agujero retiniano y desprenderse el vítreo, en el primer caso no vamos a encontrar estos síntomas premonitorios.

La sospecha de desprendimiento de retina traccional va a ser más difícil que en el supuesto anterior, ya que su diagnóstico va a requerir la dilatación pupilar y la exploración concienzuda del polo posterior. En caso de disponer de CNM, la realización de una retinografía urgente revelará los signos que hemos descrito, e imágenes similares a las figuras 3 y 4.

La derivación del paciente ha de ser urgente a Oftalmología para su tratamiento.

GLAUCOMA NEOVASCULAR

Una complicación grave de la RD es la aparición de neovasos en el iris, sobre todo en la unión entre el iris y la córnea, el denominado ángulo camerular. En esta zona es donde se produce la reabsorción del humor acuoso en los sujetos normales. Su obstrucción por los neovasos y por el tejido fibrogliar que los acompaña dará lugar a un acúmulo de humor acuoso en el ojo, con el subsiguiente aumento de la presión

ocular (aumento que, dado el mecanismo de origen, va a darse con cifras muy elevadas de presión [superiores a 50 mmHg]). A este cuadro lo denominamos glaucoma neovascular¹⁰. Asimismo, los neovasos van a trasudar factores inflamatorios al humor acuoso, que, junto con el incremento de la presión ocular, darán lugar a la aparición de dolor intenso en estos ojos.

El glaucoma neovascular va a ser causa de ceguera irreversible por atrofia del nervio óptico, secundaria al aumento tensional.

¿Cuándo aparece un glaucoma neovascular?

El glaucoma neovascular aparece en todos aquellos pacientes en los que existe un predominio de isquemia retiniana importante no tratada, o sea, en pacientes con RD graves o RDP. Estos pacientes deben recibir tratamiento mediante PFC¹¹.

De todas maneras, a pesar de haber realizado un tratamiento correcto de la RD mediante PFC, puede que queden áreas en la retina más periférica que no hayan sido tratadas, y es en estas áreas donde van a seguir generándose factores de crecimiento vascular que darán origen a la formación de neovasos en el iris. Por tanto, debemos extender la fotocoagulación láser a esta retina más periférica y realizar los impactos de manera confluyente, para destruir toda aquella retina capaz de producir factores angiogénicos.

¿Qué tiene que conocer el médico de familia de esta complicación?

En estos pacientes el control metabólico sigue siendo necesario; no obstante, toda la patología ocular observada es ya independiente de dicho control.

El médico de familia debe conocer esta patología y el tipo de medicamentos que van a utilizarse, que básicamente van a ser hipotensores oculares tópicos, acompañados de antiinflamatorios (corticoides) también tópicos y colirios de tipo ciclopléjico para relajar el cuerpo ciliar y evitar el dolor ocular; asimismo, en muchos casos utilizamos acetazolamida oral cada 8 horas acompañada de un suplemento de potasio vía oral. Es importante que el médico de familia sepa que empleamos acetazolamida como inhibidor de la formación del humor acuoso, y no como diurético. No sirve sustituir este medicamento por otro diurético o decir que el paciente ya toma uno para el control de la HTA, sino que se ha de tener en cuenta tal vez la sustitución del hipotensor arterial diurético por la acetazolamida que se suministra para el control de la presión ocular.

BIBLIOGRAFÍA

1. Romero-Aroca P. Exploración del fondo de ojo en Atención Primaria. Badalona: Euromedice; 2012.
2. Romero-Aroca P. Risk factors and effects of parenteral drugs on diabetic retinopathy. *Med Clin (Barc)* 2011;137(4):161-2.
3. Lingam G, Wong TY. Systemic medical management of diabetic retinopathy. *Middle East Afr J Ophthalmol* 2013;20(4):301-8.
4. Romero-Aroca P. Targeting the pathophysiology of diabetic macular edema. *Diabetes Care* 2010;33(11):2484-5.
5. Romero-Aroca P. Managing diabetic macular edema: the leading cause of diabetes blindness. *World J Diabetes* 2011;2(6):98-104.
6. Romero-Aroca P, Bautista-Pérez A. Retinopatía diabética, introducción, clasificación y edema macular. En: Romero-Aroca P, editor. Exploración del fondo de ojo en Atención Primaria. Badalona: Euromedice; 2012. p. 57-70.
7. Ismail-Beigi F, Craven T, Banerji M, Basile J. Effect of intensive treatment of hyperglycaemia on microvascular outcomes in type 2 diabetes: an analysis of the ACCORD randomised trial. *Lancet* 2010;376:419-30.
8. Boussageon R, Bejan-Angoulvant T, Saadatian-Elahi M. Effect of intensive glucose lowering treatment on all cause mortality, cardiovascular death, and microvascular events in type 2 diabetes: meta-analysis of randomised controlled trials. *BMJ* 2011;343:d4169.
9. De Smet MD, Gad Elkareem AM, Zwinderman AH. The vitreous, the retinal interface in ocular health and disease. *Ophthalmologica* 2013;230(4):165-78.
10. Hayreh SS. Neovascular glaucoma. *Prog Retin Eye Res* 2007;26(5):470-85.
11. Méndez Marín I. Hipertensión ocular y glaucoma. En: Romero-Aroca P, editor. Exploración del fondo de ojo en Atención Primaria. Badalona: Euromedice; 2012. p. 113-21.

Cribado de la retinopatía diabética. Técnica. ¿Quién debe hacer el cribado? Importancia del médico de familia en el cribado

Joan Barrot de la Puente

Médico de familia. Centro de Atención Primaria Jordi Nadal. Salt (Girona)

Recientemente se ha publicado la Estrategia en Diabetes del Sistema Nacional de Salud, que aconseja facilitar la detección precoz de la RD y favorecer la accesibilidad a CNM digitales en los servicios sanitarios asistenciales para la detección de la RD y la prevención de la ceguera¹.

Debido al mejor control metabólico de nuestros pacientes diabéticos, la reducción de sus complicaciones y el lento desarrollo de la RD, diferentes estudios avalan modificar la frecuencia de la realización del cribado de RD.

El estudio de Jones et al.² muestra que las personas con DM2 sin RD en el momento de su primer examen de la retina estaban en bajo riesgo de progresión a RD pre-proliferativa y muy bajo riesgo de progresión a RDP o bien maculopatía, incluso después de cinco años de seguimiento. Por el contrario, los pacientes con RDNP al inicio del estudio tenían cinco veces más probabilidades de desarrollar RD pre-proliferativa, RDP o maculopatía que aquellos sin RD al inicio del estudio².

El estudio de Olafsdóttir y Stefánsson³ y el de Chalk et al.⁴ demuestran que el intervalo de cribado de dos años, en lugar de anualmente, es seguro y efectivo para los pacientes con DM2 a los que se les ha diagnosticado RD. Por otra parte, esta política podría reducir el coste del cribado de la RD en un 25 %, mitigando así la mayor demanda ante la creciente prevalencia de la DM en el mundo.

Por tanto, podemos concluir que las evidencias avalan la realización del cribado mediante CNM cada dos años en pacientes sin lesiones de RD tal como proponen las guías de Atención Primaria de nuestro medio. Sin embargo, parece razonable mantener la frecuencia anual en pacientes con un mal control de la DM ($HbA_{1c} > 8\%$) o de larga duración de la enfermedad (más de 10 años).

A pesar de la recomendación bienal en pacientes sin RD previa y buen control metabólico, la mitad de los dia-

béticos no tiene registrada en su historia clínica ninguna exploración del fondo de ojo. Existen diferencias importantes entre las distintas comunidades autónomas de nuestro país.

MATERIAL DE USO EN LA CONSULTA DE RETINOGRAFÍA^{5,6}

Con la **CNM de 45°** centrales obtenemos unas fotografías estereoscópicas con una sensibilidad y especificidad notables que nos permite detectar la RD e identificar precozmente no solo los primeros signos de la RD y del EM, sino también evitar los nuevos casos de ceguera en el diabético.

- **Una retinografía** por ojo, centrada en la mácula, es suficiente para el cribado de RD, según la ADA y la AAO.
- La realización de **dos retinografías**, una centrada en la mácula y la segunda en el lado nasal de la papila, aumenta la sensibilidad y especificidad. Se ha de tener en cuenta si los equipos lo consideran oportuno.
- La cámara estereoscópica de 30° de **7 campos** se considera el patrón de oro y el referente que se ha de seguir en los ensayos clínicos.

Debemos determinar la **agudeza visual** del paciente diabético con tablas optométricas del tipo test de Snellen o ETDRS y valorar la corrección con estenopeico en caso de su disminución para determinar si la pérdida de agudeza visual puede tener un origen refractario. Uno de los problemas más importantes en la obtención de las imágenes del fondo de ojo es la calidad de estas para poder distinguir correctamente los detalles de la retina. Tenemos pacientes diabéticos, habitualmente de larga evolución, que presentan miosis pupilar refractaria a la oscuridad. Esto se debe a la neuropatía autonómica y la pérdida de reflejos pupilares. Puede ser necesario dilatar con una gota de tropicamida (midriático débil, rápido y duración corta) en cada ojo. La

midriasis aumenta tanto la sensibilidad como la especificidad de la prueba. El riesgo de provocar glaucoma o un aumento de presión intraocular es mínimo. La implantación de los colirios midriáticos en las consultas de CNM evitarán un retraso en su interpretación y sobrecargar las consultas oftalmológicas sin sentido.

PERIODICIDAD DE LAS PRUEBAS DE CRIBADO

Comienzo del cribado

- En la DM1, a los cinco años del diagnóstico de la enfermedad o en mayores de 15 años.
- En la DM2, en el momento del diagnóstico o cercano a este.

Periodicidad del cribado

- Anual en la DM1.
- En la DM2 sin signos de RD, con buen control metabólico y corta duración de la DM, se recomienda un control bienal.
- En la DM2 sin signos de RD, con mal control metabólico o con más de 10 años de evolución de la enfermedad, se recomienda la revisión anual.
- En la DM2 y la RDNP leve, control anual.

¿QUIÉN REALIZA EL CRIBADO?

Es importante una formación reglada para todos los profesionales sanitarios que participan en la realización y en la lectura de las imágenes de la retina. Los profesionales que efectúan las retinografías son: personal de enfermería, optometristas, médicos de familia o médicos oftalmólogos. Cada región sanitaria debería elegir al profesional que le convenga en función de sus características. Los circuitos deben ser claros y consensuados para usar la telemedicina y registrar las imágenes en la historia clínica del paciente. Tras la obtención de las imágenes, estas se han de enviar telemáticamente al médico que ha hecho la derivación a la CNM o al profesional encargado⁷.

En la mayoría de las comunidades autónomas tanto la realización como la interpretación de las retinografías recaen en la Atención Primaria, y solo se derivan al oftalmólogo (por vía telemática) aquellas retinografías dudosas para el médico de familia o claramente patológicas, lo que aumenta mucho más la eficacia/eficiencia del cribado. Lo ideal sería que el médico de familia interpretara las imágenes de la retina de sus pacientes. El estudio de Rodríguez et al.⁸ en Atención Primaria determinó que el tiempo empleado en cada retinografía fue de unos 10 minutos, más 1 minuto para que el oftalmólogo interpretara los resultados; en cambio, si el mismo especialista tuviese que interpretar la prueba mediante el fondo de ojo con dilatación pupilar necesitaría 15 minutos; el coste se calculó en torno a 13 € por retinografía.

BIBLIOGRAFÍA

1. Estrategia en Diabetes del Sistema Nacional de Salud: actualización. Sanidad 2012. Ministerio de Sanidad, Servicios Sociales e igualdad. NIPO: 680-12-047-5. Disponible en: URL: <http://publicacionesoficiales.boe.es>.
2. Jones CD, Greenwood RH, Misra A, Bachmann MO. Incidence and progression of diabetic retinopathy during 17 years of a population-based screening program in England. *Diabetes Care* 2012;35:592-6.
3. Olafsdóttir E, Stefánsson E. Biennial eye screening in patients with diabetes without retinopathy: 10-year experience. *Br J Ophthalmol* 2007;91:1599-601.
4. Chalk D, Pitt M, Vaidya B, Stein K. Can the retinal screening interval be safely increased to 2 years for type 2 diabetic patients without retinopathy? *Diabetes Care* 2012;35(8):1663-8.
5. Hernecki J. Atlas de retinopatía diabética en la cámara no midriática. Badalona: Euromedice; 2008.
6. Bonafonte S, García CA. Retinopatía diabética. 2.ª ed. Madrid: Elsevier; 2006.
7. Barrot J, Franch J. Cribado oftalmológico y derivación del paciente diabético en Atención Primaria. *Annals d'Oftalmologia* 2013;21(Supl 1):s4-8.
8. Rodríguez LC, Gómez de Cádiz A, Pérez J, Muñoz JJ, García G, Alonso Salazar MT. Implantación del cribado de retinopatía diabética mediante retinografía digital en Atención Primaria. *Aten Primaria* 2013;45(3):149-56.

Control de la retinopatía diabética leve. Cómo manejar al paciente que la presenta. Frecuencia del cribado. Control metabólico del paciente

Alicia Pareja Ríos

Servicio de Oftalmología. Hospital Universitario de Canarias. Tenerife

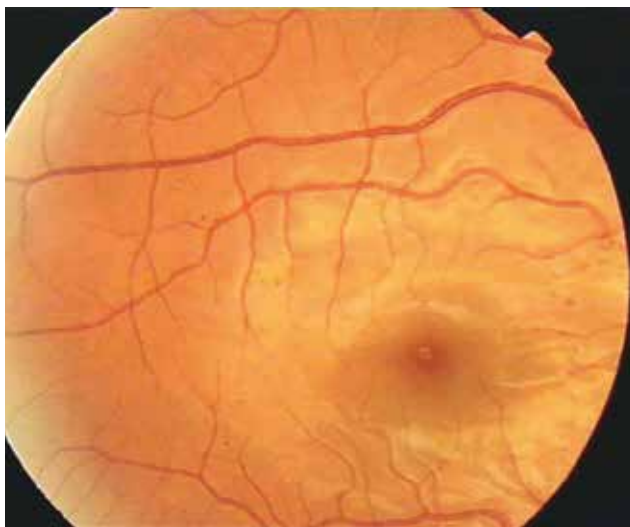
Maribel López Gálvez

Servicio de Oftalmología. Hospital Clínico. Valladolid

La RD es la tercera causa de ceguera irreversible en el mundo, pero la primera en personas en edad laboral activa, lo que genera grandes pérdidas económicas. Sin embargo, hoy en día se sabe que esta ceguera puede prevenirse, con una detección precoz, en más del 80 % de los pacientes. Esto justifica la necesidad de desarrollar programas de cribado que permitan la detección temprana de dicha enfermedad.

La RDNP leve representa el estadio de menor gravedad. Se caracteriza por la aparición en el fondo de ojo de al menos un microaneurisma (figura 1), y supone el comienzo de la lesión de la pared vascular¹. Durante esta fase el paciente permanece asintomático, de ahí la necesidad de realizar revisiones periódicas del fondo de ojo para poder detectarla. El riesgo de progresión hacia las formas proliferantes es realmente bajo, de aproximadamente un 0,5 %².

Figura 1. Imagen de un fondo de ojo correspondiente a un paciente con RDNP leve.



¿CÓMO SE DIAGNOSTICA?

El estándar para el diagnóstico de la RD ha sido la exploración del fondo de ojo bajo midriasis farmacológica realizada por un oftalmólogo. Sin embargo, la exploración periódica a toda la población diabética resulta imposible debido a la gran sobrecarga asistencial que generaría. De ahí la necesidad de recurrir a otros métodos que permitan realizar el cribado de manera eficaz.

Se calcula que aproximadamente el 26 % de los diabéticos tipo 1 y el 36 % de los diabéticos tipo 2 no han sido sometidos a una exploración de fondo de ojo³, y esto sucede sobre todo en pacientes mayores, con bajo nivel sociocultural, procedentes del área rural y de diagnóstico reciente. De hecho, en un estudio publicado por Sprafka et al.⁴, el 32 % de los pacientes diabéticos con alto riesgo de pérdida de visión nunca había sido visto por el oftalmólogo; al examinarlos, un 61 % tenía RD, cataratas, glaucoma u otras manifestaciones oculares de la DM.

La Organización Mundial de la Salud fijó los 10 principios para establecer un programa de cribado de cualquier enfermedad⁵. Los programas de cribado de la RD con CNM digitales se ajustan perfectamente a ellos. Respecto a la ceguera por RD, se trata de un problema de salud pública; se conoce la historia natural y su epidemiología; es una complicación con un período de latencia de varios años; se dispone de un tratamiento capaz de frenarlo y se sabe cuáles son las formas que precisan tratamiento, así como los costes asociados.

Las CNM son fáciles de utilizar incluso por personal no técnico entrenado. Gracias a las nuevas tecnologías de las telecomunicaciones, pueden estar situadas en los centros de Atención Primaria, desde donde las imágenes de fondo de ojo se envían, a través de la red, a los servicios de Oftalmología de los hospitales de referencia. Esto permite que se establezca una estrecha colaboración entre la atención primaria y la especializada, lo que favorece el abordaje

multidisciplinar. En el caso concreto de los pacientes con RDNP leve, la revisión del fondo de ojo debe realizarse una vez al año.

¿ES NECESARIO APLICAR ALGÚN TRATAMIENTO?

Durante esta fase el abordaje adecuado del paciente exige la realización de revisiones anuales del fondo de ojo, así como llevar a cabo un buen control metabólico y de los factores de riesgo (dislipemia, HTA, etc.).

No existe, a fecha de hoy, ningún tratamiento aprobado en nuestro país para frenar la progresión de la RDNP leve, aunque sí hay algún ensayo clínico en marcha. El más importante es el estudio EUROCONDOR, un ensayo clínico de investigación clínica independiente aprobado y financiado por la Unión Europea y que pretende evaluar la eficacia y seguridad de la somatostatina tópica en las fases iniciales de la enfermedad (no RD, RDNP leve). Existen numerosos estudios preclínicos y experimentales que sugieren que la RD no es solo la manifestación de la microangiopatía diabética que con el tiempo se desarrolla en los pacientes diabéticos, sino que además es, en realidad, una enfermedad neurodegenerativa.

La neurodegeneración retiniana es un evento precoz en la cascada de la RD, y precede al daño microvascular⁶. Las alteraciones metabólicas que se producen en la DM son las responsables de la existencia de unos niveles elevados de glutamato intraoculares y de la sobreexpresión del sistema renina-angiotensina. Como consecuencia de ello se produce una apoptosis progresiva de las células ganglionares, de la nuclear externa y de los fotorreceptores con gliosis e inflamación que preceden al daño vascular. La administración de agentes neuroprotectores, factores como el *pigment epithelium derived factor*, la somatostatina y la eritropoyetina consiguen neutralizar este efecto. Sobre esta base, algunos autores han comprobado de manera experimental que la administración tópica de somatostatina es capaz de inhibir la RD en un modelo de rata por estreptozotocina⁷. El estudio EUROCONDOR está actualmente en marcha y puede seguirse en www.clinicaltrial.gov.

¿CUÁL ES LA LABOR DEL MÉDICO DE ATENCIÓN PRIMARIA EN ESTE ESTADIO?

Además de ser la clave de los programas de cribado, el médico de Atención Primaria desempeña un papel fundamental en esta etapa de la enfermedad. Las medidas preven-

tivas más eficaces son, además de las revisiones periódicas del fondo de ojo, el establecimiento de un buen control metabólico y de los distintos factores de riesgo.

Se sabe que un control metabólico estricto durante los primeros años de evolución de la enfermedad tiene un claro efecto beneficioso, en cuanto a las complicaciones oculares se refiere, tanto en pacientes con DM1 como con DM2.

Los dos grandes estudios epidemiológicos que han permitido establecer esta afirmación han sido el DCCT⁸ y el UKPDS⁹, que se publicaron en los años 1993 y 1998, respectivamente.

De acuerdo con el DCCT, la incidencia de nuevos casos de RD cuando se lleva a cabo un tratamiento intensivo es del 12 %, frente al 54 % con el tratamiento convencional, aunque no encontraron un valor umbral de HbA_{1c}.

En cuanto a la RD establecida, observaron que el tratamiento intensivo con insulina enlentecía la tasa de progresión de la RD a largo plazo, ya que a corto plazo podía empeorar. La tasa de progresión observada durante el primer año fue del 3 % en el grupo de tratamiento intensivo frente al 7,4 % en el grupo de tratamiento convencional. A los nueve años de seguimiento esta diferencia se hizo aún más evidente (el 25 frente al 53 %). Posteriormente, y gracias al estudio EDIC¹⁰, se comprobó que la reducción del riesgo de RD con un estricto control glucémico persiste durante años (memoria metabólica), lo que, de alguna manera, refuerza la importancia de llevar a cabo un buen control metabólico.

Al margen de los ensayos clínicos, en la práctica clínica se ha observado también algo semejante. Yau et al.¹¹ publicaron en el año 2012, en la revista *Diabetes Care*, los resultados de un análisis combinado de 25 estudios realizados entre 1980 y 2008 sobre casi 23 000 pacientes diabéticos. Demostraron que, cuanto peor es el control metabólico, mayor es la prevalencia de RD y mayor es el número de pacientes que desarrollan las formas graves de la enfermedad, que son las que ponen en peligro la función visual. Pero no solo es importante el control metabólico, sino que es preciso controlar, además, otros factores de riesgo como la HTA y la dislipemia. La influencia de la HTA en la progresión de la RD se ha estudiado en múltiples ensayos clínicos, tanto para la DM1 como para la DM2.

En el estudio UKPDS, tras una media de seguimiento de 8,4 años, los pacientes asignados al grupo de control estricto presentaron una disminución del 34 % en la progresión de

la RD y del 47 % del riesgo de pérdida de visión de más de tres líneas en asociación con la reducción de 10/5 mmHg de la presión arterial⁹. En el WESDR, la HTA se asoció con un aumento del 91 % del riesgo de desarrollar RDP y del 40 % de aparición de EM a los 14 años del seguimiento¹². También el estudio ADVANCE ha demostrado que las variaciones entre visitas de los niveles de presión sistólica y los valores máximos de este parámetro son factores de riesgo

independientes de las complicaciones micro y macrovasculares de la DM¹³.

Otros factores de riesgo como el tabaquismo, la existencia de anemia o el síndrome de apnea obstructiva también se deben controlar, de ahí la tremenda importancia del trabajo en equipo y el abordaje multidisciplinar desde los estadios iniciales de la enfermedad¹⁴.

BIBLIOGRAFÍA

1. Wilkinson CP, Ferris FL 3rd, Klein RE, Lee PP, Agardh CD, Davis M, et al. Proposed international clinical diabetic retinopathy and diabetic macular edema disease severity scales. *Ophthalmology* 2003;110:1677-82.
2. Porta M, Taulaigo AV. The changing role of the endocrinologist in the care of patients with diabetic retinopathy. *Endocrine* 2014;46(2):199-208.
3. Aptel F, Denis P, Rouberol F, Thivolet C. Screening of diabetic retinopathy: effect of field number and mydriasis on sensitivity and specificity of digital fundus photography. *Diabetes Metab* 2008;34(3):290-3.
4. Sprafka JM, Fritsche TL, Baker R, Kurth D, Whipple D. Prevalence of undiagnosed eye disease in high-risk diabetic individuals. *Arch Intern Med* 1990;150(4):857-61.
5. Holland WW, Stewart S, Masseria C. Policy brief: screening in Europe [en línea]. Geneva: World Health Organization, European Observatory on Health Systems and Policies; 2006. Disponible en: URL: <http://www.euro.who.int/Document/E88698.pdf>
6. Simó R, Hernández C; European Consortium for the Early Treatment of Diabetic Retinopathy (EUROCONDOR). Neurodegeneration in the diabetic eye: new insights and therapeutic perspectives. *Trends Endocrinol Metab* 2014;25(1):23-33.
7. Hernández C, Simó-Servat O, Simó R. Somatostatin and diabetic retinopathy: current concepts and new therapeutic perspectives. *Endocrine* 2014;46(2):209-14.
8. The Diabetes Control and Complications Trial Research Group. The effect of intensive treatment of diabetes on the development and progression of long-term complications in insulin-dependent diabetes mellitus. *N Engl J Med* 1993;329:977-86.
9. United Kingdom Prospective Diabetes Study (UKPDS) Group. Intensive blood-glucose control with sulphonylureas or insulin compared with conventional treatment and risk of complications in patients with type 2 diabetes. *Lancet* 1998;352:837-53.
10. Epidemiology of Diabetes Interventions and Complications (EDIC): design, implementation, and preliminary results of a long-term follow-up of the Diabetes Control and Complications Trial cohort. *Diabetes Care* 1999;22:99-111.
11. Yau JW, Rogers SL, Kawasaki R, Lamoureux EL, Kowalski JW, Bek T, et al.; Meta-Analysis for Eye Disease (META-EYE) Study Group. Global prevalence and major risk factors of diabetic retinopathy. *Diabetes Care* 2012;35:556-64.
12. Klein R, Klein BE, Moss SE, Cruickshanks KJ. The Wisconsin Epidemiologic Study of Diabetic Retinopathy: XVII. The 14-year incidence and progression of diabetic retinopathy and associated risk factors in type 1 diabetes. *Ophthalmology* 1998;10:1799-800.
13. Hata J, Arima H, Rothwell PM, Woodward M, Zoungas S, Anderson C, et al.; ADVANCE Collaborative Group. Effects of visit-to-visit variability in systolic blood pressure on macrovascular and microvascular complications in patients with type 2 diabetes mellitus: the ADVANCE trial. *Circulation* 2013;128(12):1325-34.
14. Gaedt Thorlund M, Borg Madsen M, Green A, Sjølie AK, Grauslund J. Is smoking a risk factor for proliferative diabetic retinopathy in type 1 diabetes? *Ophthalmologica* 2013;230(1):50-4.

Importancia del control de la glucemia, la presión arterial y los lípidos en el paciente con retinopatía diabética

Josep Franch Nadal

Médico de familia. Centro de Atención Primaria Raval Sud. Barcelona

En la clínica diaria observamos que la DM2 frecuentemente se presenta asociada a varias de las manifestaciones del denominado síndrome metabólico y que probablemente forman parte de la propia fisiopatología de la entidad. Estamos hablando no solo de la hiperglucemia, sino también de la HTA, la dislipemia y la obesidad (especialmente la de predominio centrípeto)¹.

Numerosos estudios han demostrado que estas variables son potentes factores de riesgo para la enfermedad macrovascular y que un estricto control previene o minimiza las complicaciones cardiovasculares, reduciendo la morbimortalidad y mejorando la calidad de vida². Un control integral de todos estos factores, desde un punto de vista cardiovascular, es mucho más eficaz que el estricto control de uno solo de ellos, como ya se vio en el estudio de Steno³. Sin embargo, el papel de algunos de estos factores de riesgo parece mucho menos importante en la génesis y evolución de las complicaciones microvasculares como la retinopatía o la nefropatía. Resumiendo los datos de los que se dispone, Marshall y Flyvbjerg⁴ han realizado un interesante cuadro en el que se determina la importancia del papel de

estos factores en cada una de las complicaciones que puede presentar una persona con DM. Como podemos observar, en la presencia de la RD influye especialmente el grado de control glucémico y el valor de la presión arterial, aunque otros factores como los lípidos, el tabaquismo o la obesidad también ejercen su acción. Existen otros marcadores de riesgo importantes, aunque no los podemos modificar, como el tiempo de evolución de la enfermedad, la genética o incluso la etnia^{5,6} (tabla 1).

CONTROL GLUCÉMICO

Desde hace muchos años se conoce la relación entre control glucémico y RD⁷, y se ha utilizado incluso con fines diagnósticos para la DM, al ser la complicación más específica de la enfermedad. Numerosos estudios prospectivos (entre los que destacan por su importancia el DCCT y el UKPDS⁸) han demostrado la relación entre los valores glucémicos y la presencia de la RD, así como la eficacia de la reducción de la HbA_{1c} en el control de la enfermedad oftalmológica. Una reducción de un punto

Tabla 1. Importancia relativa de los distintos factores de riesgo asociados a la DM en presencia de las complicaciones crónicas.

	Retinopatía	Nefropatía	Coronaria	Cerebral	Periférica	Neuropatía
Genética	++	++	++	++	++	+
Etnia	±	±	±	±	±	±
Tiempo de evolución	++	++	+	+	+	++
Glucemia	++	++	±	v	±	++
Presión arterial	++	++	++	++	+	-
Lípidos	+	+	++	++	++	-
Tabaco	+	+	++	++	++	+
Obesidad	+	+	+	+	+	+

++: intensa; +: moderada; ±: dudosa; -: negativa.

en la HbA_{1c} se acompaña de una reducción aproximada del 21 % de la RD.

Por todo ello, la ADA recomienda con un grado de evidencia A optimizar el control glucémico para reducir el riesgo o enlentecer la progresión de la RD.

HIPERTENSIÓN ARTERIAL

La disminución de las cifras de presión arterial también se ha mostrado eficaz en la reducción de la RD⁹. Un descenso de 10 mmHg de la presión arterial sistólica supone un descenso del riesgo de progresión de la RD del 35 %, de la necesidad de tratamiento con láser del 35 % y de la pérdida de visión del 50 %.

Sin embargo, cifras muy estrictas (presión arterial sistólica < 120 mmHg) no han demostrado un beneficio adicional¹⁰. La ADA también recomienda con un grado de evidencia

A optimizar el control de la presión arterial para reducir el riesgo o enlentecer la progresión de la RD.

DISLIPEMIA

Menos evidente es la relación de la evolución de la RD con los niveles de los distintos componentes del perfil lipídico. Sin embargo, un estudio realizado por Klein et al.¹¹ evidenció una relación entre la aparición de exudados duros con cifras elevadas de colesterol ligado a lipoproteínas de baja densidad y lipoproteína A, hecho no comprobado en otros estudios¹². En el estudio de EURODIAB¹³ se evidenció una relación entre la aparición de RD y los niveles elevados de triglicéridos.

Posiblemente parte de esta relación se deba al efecto específico del tratamiento de la dislipemia con fenofibrato, fármaco que en algunos estudios, como el FIELD¹⁴, ha demostrado efectos beneficiosos sobre la evolución de la RD.

BIBLIOGRAFÍA

1. Donahue RP, Orchard TJ. Diabetes mellitus and macrovascular complications. An epidemiological perspective. *Diabetes Care* 1992;15:1141-55.
2. American Diabetes Association. Standards of medical care in diabetes 2014. *Diabetes Care* 2014;37(Suppl 1):S14-80.
3. Færch K, Carstensen B, Almdal TP, Jørgensen ME. Improved survival among patients with complicated type 2 diabetes in Denmark: a prospective study (2002-2010). *J Clin Endocrinol Metab* 2014;99(4):E642-6.
4. Marshall SM, Flyvbjerg A. Prevention and early detection of vascular complications of diabetes. *BMJ* 2006;333:475-80.
5. Yau JW, Rogers SL, Kawasaki R, Lamoureux EL, Kowalski JW, Bek T, et al.; Meta-Analysis for Eye Disease (META-EYE) Study Group. Global prevalence and major risk factors of diabetic retinopathy. *Diabetes Care* 2012;35:556-64.
6. Sasongko MB, Wong TY, Nguyen TT, Shaw JE, Jenkins AJ, Wang JJ. Novel versus traditional risk markers for diabetic retinopathy. *Diabetologia* 2012;55:666-70.
7. Klein R. Hyperglycemia and microvascular and macrovascular disease in diabetes. *Diabetes Care* 1995;18:258-68.
8. Stratton IM, Adler AI, Neil HA, Matthews DR, Manley SE, Cull CA, et al. Association of glycaemia with macrovascular and microvascular complications of type 2 diabetes (UKPDS 35): prospective observational study. *BMJ* 2000;321:405-12.
9. UK Prospective Diabetes Study Group. Tight blood pressure control and risk of macrovascular and microvascular complications in type 2 diabetes: UKPDS 38. *BMJ* 1998;317:703-13.
10. Chew EY, Ambrosius WT, Davis MD, Danis RP, Gangaputra S, Greven CM, et al.; ACCORD Study Group; ACCORD Eye Study Group. Effects of medical therapies on retinopathy progression in type 2 diabetes. *N Engl J Med* 2010;363:233-44.
11. Klein BE, Moss SE, Klein R, Surawicz TS. The Wisconsin Epidemiology Study of Diabetic Retinopathy, XIII. Relationship of serum cholesterol to retinopathy and hard exudes. *Ophthalmology* 1991;98:1261-5.
12. Ergün UG, Oztüzün S, Seydaoglu G. Lipoprotein (A) levels in type 2 diabetic patients with diabetic retinopathy. *Med J Malaysia* 2004;59(3):406-10.
13. Solie AK, Stephenson J, Aldington S, Kohner E, Janka H, Stevens L, et al. Retinopathy and vision loss in insulin dependent diabetes in Europe. The Eurodiab IDDM Complications Study. *Ophthalmology* 1997;104:252-60.
14. Keech AC, Mitchell P, Summan PA, O'Day J, Davis TM, Moffitt MS, et al; FIELD study investigators. Effect of fenofibrate on the need for laser treatment for diabetic retinopathy (FIELD study): a randomised controlled trial. *Lancet* 2007;370:1687-97.

Importancia del control metabólico, glucemia, lípidos y, sobre todo, control renal en el paciente con edema macular diabético

Joan Barrot de la Puente

Médico de familia. Centro de Atención Primaria Jordi Nadal. Salt (Girona)

El EMD está considerado la causa principal de pérdida de visión en los pacientes diabéticos y un problema de gran trascendencia sociosanitaria, al tener una alta prevalencia y un impacto notable en la calidad de vida de los pacientes.

El EM se corresponde con la vía final común de diversas enfermedades sistémicas (enfermedad venosa oclusiva, la cirugía intraocular y las condiciones inflamatorias del segmento posterior del ojo) y condiciones intraoculares subyacentes; entre ellas, la DM es la causa más frecuente. Se caracteriza por un engrosamiento retiniano o presencia de depósitos lipídicos con afectación de la fovea o sus proximidades. Es un proceso patológico complejo causado por múltiples factores, incluyendo el aumento de la permeabilidad vascular tras la ruptura de la barrera hematorretiniana, el estrés oxidativo y los niveles elevados de VEGF, que se han demostrado tanto en estudios preclínicos como clínicos^{1,2}.

En la actualidad se conocen cada vez más datos sobre la epidemiología del EMD que sugieren que puede afectar hasta a un 5 % de los diabéticos². Los factores de riesgo del EMD son muy similares a los de la RD. Diversos estudios han pretendido estudiar la relación entre EMD y factores de riesgo sistémicos^{3,4}.

Es raro el desarrollo del EMD antes de 10 años de evolución de la DM, aunque después se produce un riesgo acumulativo lineal por año. Otros estudios, como el WESDR, determinaron una incidencia entre los 10 y 20 años del 3 %⁵. Es más prevalente en la DM2 (más aún en tratamiento con insulina) que en la DM1, donde la RDP es la causa principal de pérdida de visión. Existe una relación con la edad de diagnóstico de la diabetes; el EMD es más frecuente en las personas con más años de evolución. En diversos estudios resulta significativa la relación entre los niveles de HbA_{1c} y el EMD, con un incremento del riesgo en más de dos veces por cada 1 % de elevación de HbA_{1c}. La HTA en un diabético aumenta en casi dos veces el riesgo de EMD. Altas presiones arteriales sistólica y diastólica son factores de riesgo independientes y

significativos para el EM con desprendimiento de la retina neurosensorial⁶.

Asimismo, se confirma la relación entre la nefropatía diabética subclínica (microalbuminuria/albuminuria) y el riesgo de EM⁷. En el estudio de Koo et al. se relaciona el EMD seroso frente a otros tipos morfológicos con mayor frecuencia en pacientes con albuminuria⁸. La dislipemia como alteración metabólica común en el diabético se relaciona con el colesterol y su fracción de lipoproteínas de baja densidad, particularmente en los depósitos de exudados duros maculares. Diferentes estudios determinan que los niveles de colesterol ligado a lipoproteínas de baja densidad se asocian a mayor grosor y volumen macular central en pacientes con DM2 sin EM, pero desconocemos si es un indicador de riesgo para el posterior desarrollo de EM⁹. Estudios asociados al tratamiento con fenofibrato tienen diferentes resultados.

También se asocia el hábito tabáquico (presente y pasado) con el EMCS¹⁰. En cuanto al sexo y la obesidad, no se halló asociación con el EMCS, aunque otras series consideran el sexo masculino un factor de riesgo añadido para el desarrollo de EMCS¹¹. En resumen, es probable que la incidencia estimada de EMD esté infravalorada, debido al alto porcentaje de casos que se presenta en la clínica con una agudeza visual normal y al que, ante la sobrecarga de los servicios de Oftalmología, no se le hace una correcta evaluación microscópica.

Sin embargo, a pesar de ser esencial el control metabólico para los pacientes con RD, ha demostrado ser insuficiente para el control del EMD si aparece, por lo que tenemos que tomar medidas adicionales, a fin de evitar la posterior pérdida de la visión¹¹.

El EM es un efecto secundario reconocido de varios medicamentos sistémicos y locales, y requiere una consideración especial para los clínicos. Recientemente, las tiazolidi-

nedionas (grupo terapéutico hipoglucemiante, con efecto similar a la pioglitazona y la rosiglitazona) han sido implicadas en el desarrollo de EM. La retención de líquidos se asociada al uso de glitazonas. La terapia de combinación con insulina más una glitazona se asocia con un mayor riesgo de EM. Se debe considerar en las opciones de tratamiento para los pacientes con EM, especialmente para aquellos con edema periférico concomitante¹².

Una revisión clínica ha comunicado que otros medicamentos como el fingolimod (recientemente aprobado para las formas recidivantes de la esclerosis múltiple), los agentes contra el cáncer tamoxifeno y los taxanos, así como la niacina y los interferones, causan EM¹³.

Hay una necesidad urgente de identificar las formas más eficaces de prevenir la RD o intervenir en una etapa asintomática temprana con el fin de preservar la visión. En fases iniciales asintomática, con una agudeza visual normal. La intervención más eficaz para reducir la morbilidad del EM es un abordaje multidisciplinar, incluyendo el tratamiento de factores de riesgo, tales como el control metabólico, la presión arterial y la dislipidemia^{4,10,14,15}. Además, la nefropatía, la anemia, la apnea del sueño, el uso de glitazona y el embarazo también son importantes factores de riesgo modificables^{14,15}. La introducción de nuevos tratamientos, como los corticosteroides intravítreos o los fármacos anti-VEGF han demostrado recientemente su eficacia y seguridad, y, junto con la fotocoagulación con láser, se están convirtiendo en los tratamientos de elección en el manejo del EMD.

BIBLIOGRAFÍA

1. Zhang X, Zeng H, Bao S, Wang N, Gillies MC. Diabetic macular edema: new concepts in patho-physiology and treatment. *Cell Biosci* 2014;4:27.
2. Ding J, Wong TY. Current epidemiology of diabetic retinopathy and diabetic macular edema. *Curr Diab Rep* 2012;12(4):346-54.
3. Kamoi K, Takeda K, Hashimoto K, Tanaka R, Okuyama S. Identifying risk factors for clinically significant diabetic macula edema in patients with type 2 diabetes mellitus. *Curr Diabetes Rev* 2013;9(3):209-17.
4. Pedro Romero-Aroca. Current status in diabetic macular edema treatments. *World J Diabetes* 2013;4(5):165-9.
5. Klein R, Moss SE, Klein BE, Davis MD, DeMets DL. The Wisconsin epidemiologic study of diabetic retinopathy. XI. The incidence of macular edema. *Ophthalmology* 1989;96:1501-10.
6. Gupta A, Raman R, Kulothungan V, Sharma T. Association of systemic and ocular risk factors with neurosensory retinal detachment in diabetic macular edema: a case-control study. *BMC Ophthalmol* 2014;14:47.
7. Pedro RA, Ramon SA, Marc BB, Juan FB, Isabel MM. Prevalence and relationship between diabetic retinopathy and nephropathy, and its risk factors in the North-East of Spain, a population-based study. *Ophthalmic Epidemiol* 2010;17:251-65.
8. Koo NK, Jin HC, Kim KS, Kim YC. Relationship between the morphology of diabetic macular edema and renal dysfunction in diabetes. *Korean J Ophthalmol* 2013.;27(2):98-102.
9. Sasaki M, Kawashima M, Kawasaki R, Uchida A, Koto T, Shinoda H, et al. Association of serum lipids with macular thickness and volume in type 2 diabetes without diabetic macular edema. *Invest Ophthalmol Vis Sci* 2014;55(3):1749-53.
10. Diep TM, Tsui I. Risk factors associated with diabetic macular edema. *Diabetes Res Clin Pract* 2013;100(3):298-305.
11. Kiire CA, Porta M, Chong V. Medical management for the prevention and treatment of diabetic macular edema. *Surv Ophthalmol* 2013;58(5):459-65.
12. Idris I, Warren G, Donnelly R. Association between thiazolidinedione treatment and risk of macular edema among patients with type 2 diabetes. *Arch Intern Med* 2012;172(13):1005-11.
13. Makri OE, Georgalas I, Georgakopoulos CD. Drug-induced macular edema. *Drugs* 2013;73(8):789-802.
14. Williams R, Airey M, Baxter H, Forrester J, Kennedy-Martin T, Girach A. Epidemiology of diabetic retinopathy and macular oedema: a systematic review. *Eye (Lond)* 2004;18:963-83.
15. Bhagat N, Grigorian RA, Tutela A, Zarbin MA. Diabetic macular edema: pathogenesis and treatment. *Surv Ophthalmol* 2009;54:1-32.

