7.6. Retinopatía diabética

PUNTOS CLAVE

1. En la DM2 hay que hacer retinografía en el momento del diagnóstico, porque una parte de las personas ya tiene lesiones al debutar.
2. La periodicidad posterior se individualiza: cada dos años en bajo riesgo, anual o semestral si hay mal control, nefropatía, más de 20 años de evolución, alteraciones retinianas o progresión.
3. La retinopatía progresa durante el embarazo: cribado antes de la gestación y en cada trimestre. La diabetes gestacional no lo requiere.
4. El mejor tratamiento preventivo sigue siendo el control glucémico, junto al de la presión arterial y los lípidos.

1. Magnitud del problema

La "oftalmopatía diabética" engloba todas las complicaciones oculares de la diabetes: retinopatía diabética (RD), edema macular diabético (EMD), catarata, glaucoma neovascular, neuropatías de los pares craneales oculomotores y cambios refractivos transitorios, entre otras. Este capítulo se centra en la RD, complicación microangiopática y neurodegenerativa que sigue siendo una de las principales causas de ceguera en personas con diabetes. El desarrollo de la retinopatía depende sobre todo de la duración de la diabetes y del grado de control glucémico (ADA, 2026, secc. 12).

La revisión mundial de estudios de cribado con retinografía recogida en el Atlas de la Federación Internacional de Diabetes sitúa la prevalencia global de cualquier grado de retinopatía en el 23 % (intervalo de confianza [IC] del 95 % 20-26), la de retinopatía proliferativa en el 6 % (IC 95 % 3-9), la de edema macular diabético en el 5 % (IC 95 % 4-6) y la de retinopatía con amenaza para la visión en el 11 % (IC 95 % 9-14) (Owens DR, 2025). Es decir, aproximadamente uno de cada cuatro pacientes atendidos en las consultas tiene algún grado de retinopatía, y uno de cada nueve, una forma que amenaza la visión.

2. Cribado

El cribado inicial puede realizarse con un fondo de ojo bajo dilatación pupilar o con una retinografía interpretada por profesionales con experiencia o mediante inteligencia artificial. En las personas con DM2 debe hacerse una retinografía en el momento del diagnóstico, y la frecuencia posterior se individualiza según el riesgo (Tabla 1; ADA, 2026, secc. 12).

Tabla 1. A quién, cuándo y con qué cribar

Situación	Cuándo	Periodicidad posterior
DM2 al diagnóstico	Retinografía en el momento del diagnóstico. Una parte de las personas ya presenta lesiones al debutar.	Según hallazgos y riesgo.
Bajo riesgo	Sin retinopatía, buen control metabólico y sin factores de riesgo añadidos.	Cada 2 años.
Riesgo elevado	Mal control glucémico, nefropatía, diabetes de más de 20 años de evolución, alteraciones retinianas o retinopatía en progresión.	Anual o semestral, según los hallazgos.
Embarazo	La gestación aumenta de forma importante el riesgo de progresión. Debe ofrecerse consejo preconcepcional a toda mujer con diabetes en edad fértil.	Antes del embarazo y en cada trimestre de la gestación.
Diabetes gestacional	No aumenta el riesgo de retinopatía.	No precisa cribado oftalmológico específico.

Fuente: ADA, 2026, secc. 12. Se recomienda, además, revisión periódica de la agudeza visual y de la presión intraocular.

3. Qué hacer con el resultado

Véase la Tabla 2.

Tabla 2. Clasificación de gravedad de la retinopatía diabética

Grado	Qué se observa en el fondo de ojo
Sin retinopatía aparente	Sin alteraciones.
RDNP leve	Solo microaneurismas.
RDNP moderada	Microaneurismas y algún otro signo (hemorragias, exudados algodonosos), sin llegar a los criterios de RDNP grave.
RDNP grave (regla 4-2-1)	Cualquiera de los siguientes, sin signos de proliferativa: más de 20 hemorragias retinianas en cada uno de los 4 cuadrantes; arrosariamiento venoso definido en 2 o más cuadrantes; anomalías microvasculares intrarretinianas (IRMA) prominentes en 1 o más cuadrantes.
RD proliferativa	Neovascularización y/o hemorragia vítrea o prerretiniana.

Código de colores: verde, RDNP leve; amarillo, RDNP moderada; naranja, RDNP grave; rojo, RD proliferativa. IRMA: anomalías microvasculares intrarretinianas; RDNP: retinopatía diabética no proliferativa. RD: retinopatía diabética.

Fuente: International Clinical Diabetic Retinopathy Disease Severity Scale, adoptada por ADA, 2026, secc. 12.

Véase la Tabla 3.

Tabla 3. Actuación y criterios de derivación

Hallazgo	Actuación
Sin retinopatía	Seguimiento en Atención Primaria con la periodicidad que corresponda al riesgo. Reforzar el control glucémico, tensional y lipídico.
Retinopatía no proliferativa leve	No precisa tratamiento específico salvo que se acompañe de edema macular. Seguimiento anual y optimización del control metabólico.
Retinopatía no proliferativa moderada o grave	Derivación a Oftalmología para valoración y seguimiento especializado.
Retinopatía proliferativa	Derivación a Oftalmología. El tratamiento combina fotocoagulación panretiniana y agentes anti-VEGF.
Sospecha de edema macular	Derivación a Oftalmología. Los inhibidores del factor de crecimiento endotelial vascular por vía intravítrea son el tratamiento de elección; la fotocoagulación focal con láser es una opción de segunda línea o para quienes no responden o responden de forma incompleta.
Pérdida súbita de visión	Derivación urgente.
Dudas en la interpretación de la retinografía	Derivación para valoración por Oftalmología.

Fuente: Elaboración propia.

4. Prevención

El control glucémico sigue siendo la principal medida preventiva. En el UKPDS 33, una reducción de la hemoglobina glicada (HbA1c) del 0,9 % (7,0 % frente a 7,9 %) se asoció a un descenso del 25 % en los eventos microvasculares, incluida la necesidad de fotocoagulación, a los 10 años (UKPDS Group, 1998). La revisión sistemática Cochrane sobre factores pronósticos confirma que una HbA1c más elevada y un estadio más avanzado

de retinopatía son los factores que con mayor consistencia predicen la progresión a retinopatía proliferativa, junto a los marcadores de enfermedad renal; en cambio, no encontró evidencia consistente para la duración de la diabetes, la presión arterial o el perfil lipídico como predictores de esa progresión concreta (Perais J, 2023). El control tensional y lipídico y el ejercicio regular siguen recomendándose por su beneficio global (ADA, 2026, secc. 12).

Conviene conocer también el empeoramiento transitorio de la retinopatía que puede seguir a una mejoría rápida e intensa del control glucémico, descrito clásicamente con insulina y hoy más relevante porque los agonistas del receptor de GLP-1 (arGLP-1) y los agonistas duales reducen la HbA1c con rapidez; suele ser transitorio, pero puede dejar daño permanente en quien parte de una retinopatía avanzada, por lo que conviene explorar el fondo de ojo antes de intensificar el tratamiento y vigilar más de cerca en los meses siguientes (Bain SC, 2019). En el caso concreto de la semaglutida, el ensayo SUSTAIN-6 encontró más complicaciones de retinopatía con el fármaco que con placebo (3,0 % frente a 1,8 %; HR 1,76; IC del 95 % 1,11-2,78), un exceso que se ha atribuido a este mismo fenómeno de empeoramiento transitorio más que a un efecto retiniano directo del fármaco (Marso SP, 2016). Esto no debe disuadir de su uso, ampliamente recomendado en otros capítulos de esta guía, pero sí aconseja precaución y un seguimiento oftalmológico más estrecho en quienes ya tienen retinopatía avanzada al iniciarlo. De ello se deriva un mensaje práctico: cuanto antes se identifique la retinopatía y se controlen los factores sistémicos, mayor es la probabilidad de evitar la progresión y la pérdida de visión (Figura 1).

Figura 1. Algoritmo de cribado de la retinopatía diabética.

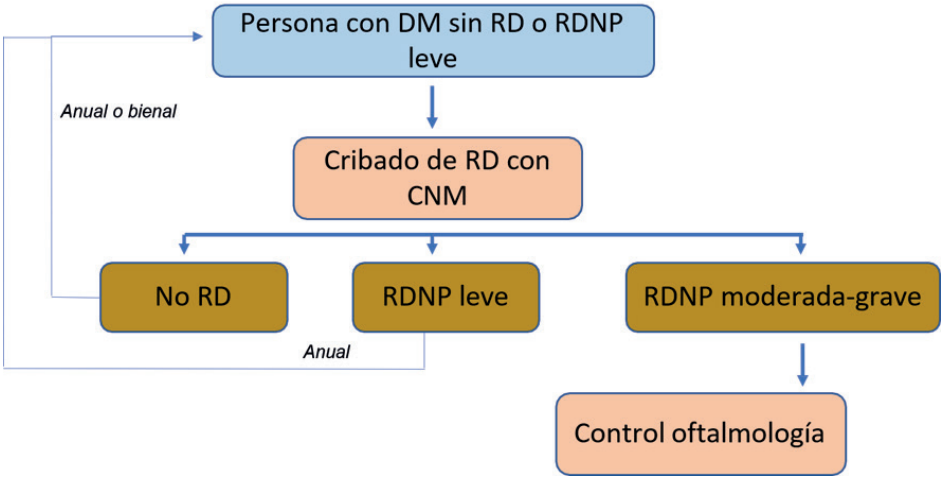

CNM: cámara no midriática. DM: diabetes mellitus. RD: retinopatía diabética. RDNP: retinopatía diabética no proliferativa.

Fuente: Elaboración propia, adaptada de ADA, 2026, secc. 12.

PARA LLEVARSE A LA CONSULTA

1. La retinografía al diagnóstico no es un trámite: una parte de las personas con DM2 ya tiene lesiones en el momento del diagnóstico.
2. La periodicidad la marca el riesgo, no la costumbre. Bienal en bajo riesgo; anual o semestral si hay mal control, nefropatía, larga evolución o progresión.
3. Preguntar por el deseo gestacional a toda mujer con diabetes en edad fértil: el cribado se adelanta al embarazo y se repite cada trimestre.
4. Una pérdida brusca de visión no espera a la próxima retinografía.

Bibliografía

1. American Diabetes Association Professional Practice Committee. 12. Retinopathy, neuropathy and foot care: Standards of Care in Diabetes—2026. Diabetes Care. 2026;49(Suppl 1):S261-76. doi:10.2337/dc26-S012
2. Bain SC, Klufas MA, Ho A, Matthews DR. Worsening of diabetic retinopathy with rapid improvement in systemic glucose control: a review. Diabetes Obes Metab. 2019;21(3):454-66. doi:10.1111/dom.13538
3. Marso SP, Bain SC, Consoli A, Eliaschewitz FG, Jódar E, Leiter LA, et al. Semaglutide and cardiovascular outcomes in patients with type 2 diabetes. N Engl J Med. 2016;375(19):1834-44. doi:10.1056/NEJMoa1607141
4. Owens DR, Gurudas S, Sivaprasad S, Zaidi F, Tapp R, Kazantzis D, et al. IDF Diabetes Atlas: a worldwide review of studies utilizing retinal photography to screen for diabetic retinopathy from 2017 to 2024 inclusive. Diabetes Res Clin Pract. 2025;226:112346. doi:10.1016/j.diabres.2025.112346
5. Perais J, Agarwal R, Evans JR, Loveman E, Colquitt JL, Owens D, et al. Prognostic factors for the development and progression of proliferative diabetic retinopathy in people with diabetic retinopathy. Cochrane Database Syst Rev. 2023;2(2):CD013775. doi:10.1002/14651858.CD013775.pub2
6. UK Prospective Diabetes Study (UKPDS) Group. Intensive blood-glucose control with sulphonylureas or insulin compared with conventional treatment and risk of complications in patients with type 2 diabetes (UKPDS 33). Lancet. 1998;352(9131):837-53.